// Проблеми зооінженерії та вет. медицини: зб. наук. праць Харків. держ. зоовет. акад. - Харків: РВВ ХДЗВА, 2008. - Вип. 16, ч. 2. − Т. 2. - С.203-207.

УДК 619:616.41:636.12:611.4

ЗМІНИ ПОКАЗНИКІВ ЕРИТРОЦИТАРНОГО ПУЛУ У КОНЕЙ З ЯВИЩАМИ НЕВРОПАТІЇ

Головаха В.І., д-р вет. наук; **Піддубняк О.В.**, аспірант;

Утеченко М.В., канд. вет. наук

Білоцерківський національний аграрний університет, м. Біла Церква

Анотація. Встановлено, що невропатія у коней, підозрілих у захворюванні на алкалоїдомікотоксикоз і енцефаліт, спричинена змінами еритроцитарного пулу та явищами гіпоксії, про що свідчать олігоцитемія, зменшення абсолютної кількості „старих” і „зрілих” популяцій еритроцитів, пойкілоцитоз, анізоцитоз та знижена кислотна резистентність „червоних” кров’яних тілець.

Ключові слова: анізоцитоз, еритроцити, еритроцитарний пул, кислотна резистентність, коні, пойкілоцитоз, популяції еритроцитів.

Аннотация. Установлено, что невропатия у лошадей, подозрительных в заболевании амилоидомикотоксикозом и энцефалитом, обусловленна изменениями эритроцитарного пула и явлениями гипоксии, о чем свидетельствуют олигоцитемия, уменьшение абсолютного количества „старых” и „зрелых” популяций эритроцитов, пойкилоцитоз, анизоцитоз и сниженная кислотная резистентность „красных” кровяных телец.

Ключевые слова: анизоцитоз, эритроциты, эритроцитарный пул, кислотная резистентность, лошади, пойкилоцитоз, популяции эритроцитов.

Summary. There was established that in horses, suspected on alcaloidomicotoxicosis and encephalitis is caused by the changes of erythrocytes pull and signs of hypoxia. This is substautiated by oligocitemia, decreasing the absolute quantity of „old” and „ripe“ erythrocytes populations, poicilocytosis, anisocytosis and decreased acid resistency of „red” blood cells.

Key words: anisocytosis, erythrocytes, erythrocytes pull, acid resistency, horses, poicilocytosis, erythrocytes populations.

Актуальність проблеми. Економічне неблагополуччя кінних господарств останніх років призвело до значних порушень у годівлі і утриманні коней, що спонукало до виникнення цілого ряду захворювань (інфекційний енцефаломієліт, лістеріоз, грип, ринопневмонія, алкалоїдомікотоксикози тощо), які нерідко перебігають з явищами невропатії [1−9]. Цей патологічний стан, є наслідком порушення функціонального стану багатьох органів і систем в т. ч. еритроцитопоезу, який є індикатором метаболічних порушень і гіпоксичного стану.

Оскільки клітини мозку (нейрони) дуже чутливі до гіпоксії, то обов'язковим, на наш погляд, є вивчення змін структурних елементів еритроцитарного пулу, які одними з перших реагують на кисневе голодування. Це дає змогу більш об'єктивно охарактеризувати стан хворих тварин за різного перебігу невропатії. Оскільки ця проблема практично не вивчена, то **мета** роботи і полягала у вивченні змін еритроцитарного пулу у коней за ознак невропатії.

Матеріал і методи досліджень. Дослідження проводили на хворих конях з ознаками невропатії ваговозної та української верхової порід 2−9-річного віку, у яких клінічні ознаки та патологоанатомічні зміни були характерні для кормового отруєння та енцефаломієліту.

У крові визначали загальну кількість еритроцитів (пробірочний метод), їх популяційний склад − методом фракціонування у градієнті густини сахарози за І. Сизовою; кислотну резистентність еритроцитів − метод А.І. Терського та І.І. Гітельзона.

Результати досліджень. Захворювання виявили в одному з кінних господарств у травні − червні. Згідно анамнестичних даних причиною було згодовування протягом декількох місяців недоброякісного сіна (містило до 60−68 % пліснявілих грибів та більше 6 % отруйних рослин, в основному чорнокореня лікарського).

Клінічно захворювання проявлялося загальним пригніченням, відмовою від корму, сонливістю, в'ялістю, порушеннями координації при ходьбі (інколи рух по „колу"). Коні впиралися головою в стіни, двері, годівниці і залишалися деякий час в

такому положенні. У частини хворих виявили алотріофагію, виразки у ротовій порожнині (частіше на нижній губі) розміром 2×3 см. У третини тварин проявлялися ознаки діарейного синдрому (профузний пронос).

Після застосування внутрішньогосподарської схеми лікування (внутрішньовенні інфузії кальцію хлориду, неогемодезу та глюкози) у частини коней через декілька днів наставало поліпшення загального стану і ознаки невропатії зникали. Однак через 15−25 днів у тварин виявляли рецидиви захворювання. У таких випадках лікування не давало позитивних результатів і коні вибували з господарства.

При патологоанатомічному дослідженні: в печінці виявляли ознаки токсичного цирозу, жирову дистрофію гепатоцитів інфільтративного типу та наявність дрібнозернистого світло-коричневого пігменту − гемофусцину (рис. 1).

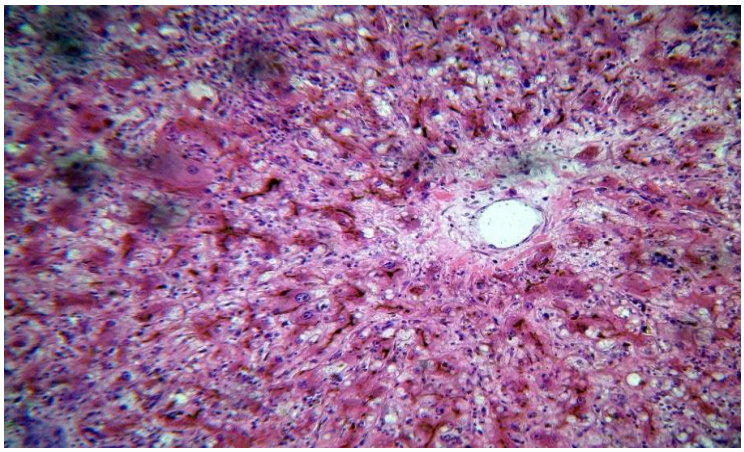

Рис. 1 − **Токсичний цироз. Жирова дистрофія печінки. Забарвлення гематоксиліном і еозином. Зб. 7×20.**

В нирках − інтенсивно виражена жирова дистрофія інфільтративного типу звивистих канальців. При дослідженні структури головному мозку виявлено ознаки справжньої і несправжньої нейронофагії, периваскулярні муфти. (рис. 2).

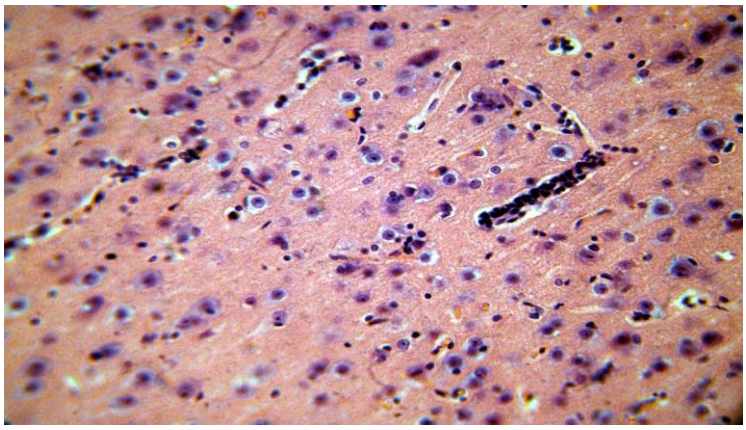

Рис. 2 − **Гострий негнійний енцефаліт лімфоцитарного типу. Зб. 7×40.**

Кількість еритроцитів у хворих становила 5,45±0,47 Т/л, що на 31 % менше середньої клінічно здорових (табл. 1). Олігоцитемію виявили у 72,7 % хворих.

1. Показники загальної кількості еритроцитів та їх патологічних форм (у абсолютних і відносних величинах)

Групи тварин	Загальна кількість еритроцитів, Т/л	Змінені клітини	
		Т/л	%
Клінічно здорові	6,05−9,4 7,9±0,22	0,42−1,2 0,74±0,13	5,2−17,3 12,8±2,2
Хворі	3,9−8,7 5,45±0,47	1,52−6,1 4,19±0,41	22,4−100,0 80,7±9,4
p<	0,001	0,001	0,001

У значної частини хворих коней (90,9 %) відмічали дегенеративні зміни „червоних” кров’яних тілець, а саме − пойкілоцитоз (нетипові клітини зірчастої, напівмісяцевої, витягнутої форм і, навіть, обривки еритроцитів − шистоцити); у 18,2 % − анізоцитоз (в основному макроцити). Патологічні форми клітин виявили у 80,7 % еритроцитів, що в абсолютних величинах становить 4,19±0,41 Т/л (табл.1).

Виявили істотні зміни і серед популяційного складу „червоних” кров’яних тілець. Стосується це „старих” і, особливо, „зрілих” клітин, які виконують основну функцію у процесах оксигенації. Зокрема, кількість „старих” еритроцитів, порівняно зі здоровими, була зниженою на 36 % і в середньому становила 0,5±0,06 Т/л (табл.2). У 36,4 % хворих їх кількість була дуже низькою − 0,30−0,32 Т/л.

Подібну тенденцію виявили при аналізі популяційного складу „зрілих” „червоних” клітин. Абсолютна кількість їх в середньому становила 1,81±0,11 Т/л (33,7 % від загальної кількості еритроцитів), що на 37,4 % менше, порівняно з клінічно здоровими (2,89±0,12 Т/л).

2. Показники популяційного складу еритроцитів у коней

Групи тварин	„Старі”		„Зрілі”		„Молоді”	
	Т/л	%	Т/л	%	Т/л	%
Клінічно здорові	0,53−1,29 0,78±0,05	6,0−14,3 10,0±0,5	2,43−3,61 2,89±0,12	27,1−41,5 37,0±0,95	2,97−5,6 4,16±0,18	47,6−62,9 53,0±1,2
Хворі	0,3−0,79 0,5±0,06	7,1−12,7 9,13±0,44	1,29−2,53 1,81±0,11	28,8−42,0 33,7±1,85	2,29−5,38 3,14±0,27	45,8−62,1 57,2±2,2
p<	0,01	0,5	0,01	0,5	0,01	0,5

Якщо абсолютні величини „старих” і „зрілих” еритроцитів у хворих порівняно із здоровими, вірогідно менші, то відносна їх кількість практично залишається без змін, що, на наш погляд, вказує на низьку інформативність цієї величини для коней.

Нижчими у хворих тварин були величини абсолютної кількості „молодих” форм еритроцитів − 3,14±0,2 Т/л, що вірогідно менше (на 24,5 %), порівняно з клінічно здоровими (табл.2). Однак, в середньому відносна їх кількість була дещо вищою − 57,2±2,2 %, що вказує на обернену корелятивну залежність. Варто зазначити, що у більшості проб крові (81,8 %) відносна кількість „молодих” популяцій була більшою величини 55 %, що, непевно, є показником передчасного викидання в кров’яне русло незрілих форм еритроцитів.

Зміни в популяціях еритроцитів відображаються і на кислотній стійкості „червоних” кров’яних клітин крові. Аналіз графіків кислотного гемолізу еритроцитів (еритрограма) вказує на зменшення часу гемолізу та зниження стійкості еритроцитів (рис. 3).

Встановлено, що час основного піку у хворих коней починався на 3 хвилині, досягав максимуму на четвертій і висота його становила 22% (у здорових 13%). Ліва частина графіка була більш гострою, порівняно з клінічно здоровими, про що свідчить більш швидке руйнування „старих” і „зрілих” популяцій (за 4 хв.). Повний гемоліз відбувався за 7,3 хв., що на 34,6 % менше, порівняно із здоровими.

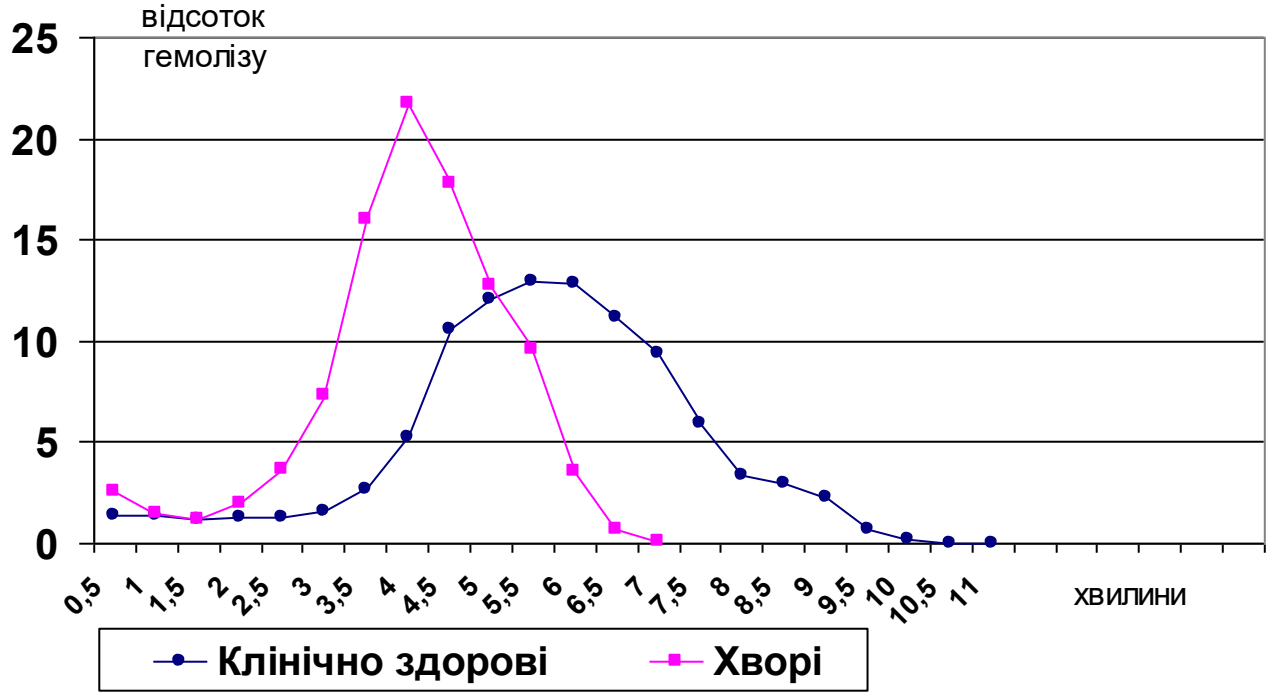

Рис. 3. – **Кислотна резистентність еритроцитів коней**

Висновки.

Проведені дослідження дають підстави стверджувати, що невропатія у коней, підозрілих у захворюванні на алкалоїдомікотоксикоз і енцефаліт, спричинена змінами еритроцитарного пулу та явищами гіпоксії. Про це свідчать: олігоцитемія (у 72,7 % хворих), зменшення абсолютної кількості „старих” і „зрілих” популяцій еритроцитів відповідно на 36,0 і 37,4 % та пойкілоцитоз (у 90,9 % тварин) і анізоцитоз (у 18,2 %). Деструктивні зміни еритроцитів відображаються і на їх кислотній резистентності. Вона у хворих знижується, що підтверджується скороченням повного часу гемолізу і швидким руйнуванням популяцій „червоних” кров’яних клітин.

Література

1. Галатюк О. Нервова форма ринопневмонії коней та диференційна діагностика хвороби // Вет. медицина України. – 2000. – № 2. – С. 21–23.

2. Галатюк О., Горжеєв В. Діагностика і профілактика інфекційного енцефаломієліту коней // Вет. медицина України. – 1999. – № 7. – С. 14–16.

3. Галатюк О.,Онуфрійчук В. Лістеріоз коней // Вет. медицина України. – 2000. – № 1. – С. 20.

4. Старчеус А. Грип коней: нові дані // Вет. медицина України. − 1996. − № 2. − С. 16−18.
5. Алкалоїдомікотоксикоз коней / Г. Хмельницький, О. Ситник, О. Гала тюк та ін. // Вет. медицина України. − 1998. − № 9. − С. 40−41.
6. Aflatoxicosis in horses / S. Angsubhakorn, P. Poomvises, K. Romruen, P.M. Newberne // J. Am. Vet. Med. Assoc. − Vol. 178, № 3. − P. 274−278.
7. Madosin S.E. Hepatic encephalopathy − current concepts of the pathogenesis // S. Vet. Int. Med. − 1992. − № 6. − P. 341−353.
8. Головаха В.І., Левченко В.І., Галатюк О.Є. Стан гепатобіліарної системи у коней при алкалоїдомікотоксикозі // Наук. вісник Львів. держ. акад. вет. мед. ім. С. Гжицького. − Т. 3(2). − Львів, 2001. − С. 20−23.
9. Галатюк О.Є. Заразні хвороби коней // Житомир: Волинь, 2003. − 280 с.