

МІНІСТЕРСТВО ОСВІТИ І НАУКИ УКРАЇНИ  
БІЛОЦЕРКІВСЬКИЙ НАЦІОНАЛЬНИЙ АГРАРНИЙ УНІВЕРСИТЕТ  
ФАКУЛЬТЕТ ВЕТЕРИНАРНОЇ МЕДИЦИНИ

*19.06.2026*

Спеціальність 211 «Ветеринарна медицина»

Допускається до захисту  
Зав. кафедри ветеринарної  
хірургії та анестезіології,  
академік НААН

*[Signature]*

Рубленко М.В.

*підпис*

«*22*» *травня* 2026 року

## КВАЛІФІКАЦІЙНА РОБОТА МАГІСТРА

Тема: «Фактори ризику та клінічний прояв розриву передньої хрестоподібної зв'язки у собак»

Виконала

Сергеева Вікторія Ігорівна *[Signature]*

*підпис*

Керівник, асистент

Шевченко Світлана Миколаївна *[Signature]*

*підпис*

Рецензент

*доцент Саломей М.М.*

*[Signature]*

*підпис*

Я, Сергеева Вікторія Ігорівна, засвічую, що кваліфікаційну роботу виконано з дотриманням принципів академічної доброчесності.

МІНІСТЕРСТВО ОСВІТИ І НАУКИ УКРАЇНИ  
БЛЮЦЕРКІВСЬКИЙ НАЦІОНАЛЬНИЙ АГРАРНИЙ УНІВЕРСИТЕТ  
ФАКУЛЬТЕТ ВЕТЕРИНАРНОЇ МЕДИЦИНИ

Спеціальність 211 – «Ветеринарна медицина»

“ЗАТВЕРДЖУЮ”

Гарант ОФ 211 – “Ветеринарна медицина”,  
професор Рубленко М.В.

“3” вересня 2025 р.

**ЗАВДАННЯ**  
на кваліфікаційну роботу здобувача

Сергєєвої Вікторії Ігорівни

Тема: «Фактори ризику та клінічний прояв розриву передньої хрестоподібної зв'язки у собак»

Затверджено наказом ректора № \_\_\_\_\_ від \_\_\_\_\_

Термін здачі студентом готової кваліфікаційної роботи в деканат: до  
“\_\_” \_\_ 20\_\_ р.

Перелік питань, що розробляються в роботі. Вихідні дані:

- 1) Проаналізувати журнали прийому тварин клініки «НАВ vet» з метою виявлення пацієнтів з ознаками розриву передньої хрестоподібної зв'язки;
- 2) Провести оцінку рентгенограм собак з ознаками кульгавості в умовах клініки «НАВ vet».
- 3) Встановити віковий та породний розподіл собак з проявами розриву передньої хрестоподібної зв'язки;
- 4) Виявити етіологічні чинники розриву передньої хрестоподібної зв'язки та встановити фактори ризику виникнення цієї патології.

Календарний план виконання роботи

Етап виконання	Дата виконання етапу	Відмітка про виконання
Огляд літератури	вересень-жовтень 2025р.	виконано
Методична частина	вересень-грудень 2025 р.	виконано
Дослідницька частина	січень-березень 2026 р.	виконано
Оформлення роботи	березень-травень 2026 р.	виконано
Перевірка на плагіат	травень 2026 р.	виконано
Подання на рецензування	травень 2026 р.	виконано
Попередній розгляд на кафедрі	травень 2026 р.	виконано

Керівник кваліфікаційної роботи

*[Підпис]*  
підпис

Здобувач

*[Підпис]*  
підпис

д-р. філософії Шелвичко Р.М.  
вчене звання, прізвище, ініціали  
Сергєєва В.І.  
прізвище, ініціали

Дата отримання завдання «3» вересня 2025 року.

**ПЕРЕЛІК УМОВНИХ ПОЗНАЧЕНЬ, СИМВОЛІВ,  
ОДИНИЦЬ, СКОРОЧЕНЬ І ТЕРМІНІВ**

ПХЗ – передня хрестоподібна зв'язка

ТРА – кут нахилу плато великогомілкової кістки (tibial plateau angle)

TNF- $\alpha$  – фактор некрозу пухлин- $\alpha$

УЗД – ультразвукове дослідження

МРТ – магнітно-резонансна томографія.

ОА – остеоартрит

ЗМІСТ		
ЗАВДАННЯ ДО ВИКОНАННЯ КВАЛІФІКАЦІЙНОЇ РОБОТИ МАГІСТРА		2
ПЕРЕЛІК УМОВНИХ ПОЗНАЧЕНЬ, СИМВОЛІВ, ОДИНИЦЬ, СКОРОЧЕНЬ І ТЕРМІНІВ		3
ЗМІСТ		4
АНОТАЦІЯ		5
ANNOTATION		6
ВСТУП		7
РОЗДІЛ 1. ОГЛЯД ЛІТЕРАТУРИ		9
1.1	Анатомо-функціональні особливості колінного суглоба у собак	9
1.2	Етіологія та патогенез розриву передньої хрестоподібної зв'язки у собак	9
1.3	Біомеханічні фактори ризику розриву передньої хрестоподібної зв'язки у собак	10
1.4	Генетичні та породні особливості розвитку розриву передньої хрестоподібної зв'язки у собак	11
1.5	Метаболічні та системні фактори розвитку розриву передньої хрестоподібної зв'язки у собак	11
1.6	Клінічні прояви та діагностика розриву передньої хрестоподібної зв'язки у собак	12
1.7	Ускладнення та супутні патології при розриві передньої хрестоподібної зв'язки у собак	15
1.8	Сучасні підходи до оцінки ризику розвитку розриву передньої хрестоподібної зв'язки у собак	17
1.9	Висновок з огляду літератури	18
РОЗДІЛ 2. ВИБІР НАПРЯМІВ ДОСЛІДЖЕНЬ, МАТЕРІАЛИ ТА МЕТОДИ ВИКОНАННЯ РОБОТИ		20
2.1	Характеристика клініки	20
2.2	Схема проведення досліджень. Матеріали і методи дослідження	26
РОЗДІЛ 3. РЕЗУЛЬТАТИ ВЛАСНИХ ДОСЛІДЖЕНЬ		29
РОЗДІЛ 4. АНАЛІЗ ТА УЗАГАЛЬНЕННЯ РЕЗУЛЬТАТІВ ПРОВЕДЕНОГО ДОСЛІДЖЕННЯ		33
ВИСНОВКИ		35
ПРОПОЗИЦІЇ		36
СПИСОК ВИКОРИСТАНОЇ ЛІТЕРАТУРИ		37
ДОДАТКИ		42

## АНОТАЦІЯ

*Сергеева Вікторія Ігорівна.* Фактори ризику та клінічний прояв розриву передньої хрестоподібної зв'язки у собак. Розрив передньої хрестоподібної зв'язки одна з найбільш поширених ортопедичних патологій у собак, супроводжується порушенням стабільності колінного суглоба, розвитком кульгавості й дегенеративних змін у суглобових структурах.

Метою роботи було провести оцінку ризику розриву передньої хрестоподібної зв'язки у собак різних вагових категорій та визначити інформативність використаної бальної системи прогнозування.

У ході дослідження проведено клінічне обстеження собак із кульгавістю, що включало збір анамнезу, ортопедичний огляд та тести, рентгенографія колінного суглоба з визначенням кута ТРА. Після підтвердження діагнозу тварин розподілили за вагою на великі, середні та дрібні породи. Оцінювали вік, стать, масу тіла, ступінь кульгавості та сумарний бал ризику розриву ПХЗ. Встановлено, що найвищі показники ризику характерні для собак великих порід, де середній бал ризику становив  $11,33 \pm 1,15$ . У собак середніх порід даний показник складав  $6,67 \pm 0,58$ . У дрібних порід фактичний рівень ризику був вищим за прогнозований та становив  $8,33 \pm 0,58$  проти  $5,33 \pm 0,58$ , що свідчить про недостатню чутливість існуючої шкали оцінки для тварин малої маси тіла. Виявлено, що збільшення кута ТРА та виражена кульгавість супроводжувалися підвищенням ризику розвитку патології. Отримані результати підтверджують необхідність удосконалення критеріїв оцінки ризику розриву передньої хрестоподібної зв'язки у собак дрібних порід з урахуванням їх морфометричних та породних особливостей.

**Ключові слова:** собаки, передня хрестоподібна зв'язка, розрив ПХЗ, кульгавість, колінний суглоб, ТРА, ризик, ортопедичне обстеження.

## ANNOTATION

*Serhieieva Viktoriia Ihorivna.* Risk factors and clinical manifestations of anterior cruciate ligament rupture in dogs. Anterior cruciate ligament rupture is one of the most common orthopedic pathologies in dogs, accompanied by impaired knee joint stability, the development of lameness and degenerative changes in joint structures.

The aim of the work was to assess the risk of anterior cruciate ligament rupture in dogs of different weight categories and to determine the informativeness of the used scoring system for prediction.

The study included a clinical examination of dogs with lameness, which included history taking, orthopedic examination and tests, and knee radiography with TPA angle determination. After confirming the diagnosis, the animals were divided by weight into large, medium, and small breeds. Age, sex, body weight, degree of lameness, and total ACL rupture risk score were assessed. It was found that the highest risk indicators are characteristic of large breed dogs, where the average risk score was  $11.33 \pm 1.15$ . In medium breed dogs, this indicator was  $6.67 \pm 0.58$ . In small breeds, the actual risk level was higher than predicted and was  $8.33 \pm 0.58$  versus  $5.33 \pm 0.58$ , which indicates insufficient sensitivity of the existing assessment scale for animals of low body weight. It was found that an increase in the TPA angle and pronounced lameness were accompanied by an increase in the risk of developing pathology. The results obtained confirm the need to improve the criteria for assessing the risk of anterior cruciate ligament rupture in small breed dogs, taking into account their morphometric and breed characteristics.

**Keywords:** dogs, anterior cruciate ligament, ACL tear, lameness, knee joint, TPA, risk, orthopedic examination.

## ВСТУП

Розрив передньої хрестоподібної зв'язки (ПХЗ) у собак є однією з найпоширеніших ортопедичних патологій у сучасній ветеринарній медицині дрібних тварин. Це захворювання супроводжується порушенням стабільності колінного суглоба, розвитком хронічного больового синдрому, кульгавістю та прогресуючим остеоартрозом, що значно погіршує якість життя тварини та знижує її функціональну активність. Незважаючи на значний розвиток ветеринарної ортопедії, проблема діагностики, профілактики та прогнозування розриву ПХЗ залишається актуальною через складний і багатофакторний характер патологічного процесу.

Упродовж останніх років уявлення про етіологію розриву ПХЗ суттєво змінилися. Якщо раніше патологію переважно розглядали як наслідок гострої травми, то сучасні дослідження свідчать, що у більшості собак розрив зв'язки є кінцевим етапом тривалого дегенеративно-запального процесу. Важливу роль у його розвитку відіграють біомеханічні, генетичні, породні, метаболічні та системні фактори. Особливе значення мають кут нахилу плато великогомілкової кістки (ТРА), надмірна маса тіла, породна схильність, вікові зміни сполучної тканини та порушення осьового навантаження кінцівки.

Нестабільність колінного суглоба при розриві ПХЗ призводить до вторинного ушкодження менісків, прогресування остеоартриту та хронічної дегенерації суглобових структур. Саме тому рання діагностика та оцінка факторів ризику мають надзвичайно важливе значення для своєчасного лікування й профілактики ускладнень. У сучасній ветеринарній практиці все ширше використовуються комплексні підходи до оцінки ризику розвитку патології, що включають клінічні шкали, біомеханічні моделі та прогностичні критерії.

**Мета роботи** – провести оцінку ризику розриву передньої хрестоподібної зв'язки у собак різних вагових категорій та визначити інформативність використаної бальної системи прогнозування.

Для досягнення поставленої мети необхідно було вирішити такі **завдання:**

- 1) Проаналізувати журнали прийому тварин клініки «НАВ vet» з метою виявлення пацієнтів з ознаками розриву передньої хрестоподібної зв'язки;
- 2) Провести оцінку рентгенограм собак з ознаками кульгавості в умовах клініки «НАВ vet».
- 3) Встановити віковий та породний розподіл собак з проявами розриву передньої хрестоподібної зв'язки;
- 4) Виявити етіологічні чинники розриву передньої хрестоподібної зв'язки та встановити фактори ризику виникнення цієї патології.

*Об'єкт дослідження* – собаки з дегенеративними та травматичними ураженнями передньої хрестоподібної зв'язки колінного суглоба.

*Предмет дослідження* – механізми формування, фактори ризику та діагностичні критерії розриву передньої хрестоподібної зв'язки у собак.

**Методи дослідження** – клінічні, рентгенологічні, статистичні.

**Наукова новизна одержаних результатів** полягає у використанні бальної системи оцінки ризику розриву передньої хрестоподібної зв'язки у клінічній практиці як інструменту раннього виявлення тварин із підвищеною ймовірністю розвитку даної патології та проведення профілактичних заходів, особливо серед собак великих та середніх порід.

## РОЗДІЛ 1. ОГЛЯД ЛІТЕРАТУРИ

### **1.1. Анатомо-функціональні особливості колінного суглоба у собак**

Колінний суглоб (*articulatio genus*) у собак забезпечує опорну функцію кінцівки, амортизацію та рух під час локомоції. Він утворений дистальним епіфізом стегнової кістки, проксимальним епіфізом великогомілкової кістки та надколінком [1, 2]. Суглобові поверхні формуються медіальним і латеральним виростками стегнової кістки, плато великогомілкової кістки та надколінком. Важливий біомеханічний параметр – це кут нахилу плато великогомілкової кістки (ТРА), який впливає на формування краніальної зсувної сили [3].

Медіальний і латеральний меніски виконують функції амортизації, стабілізації та рівномірного розподілу навантаження. Медіальний меніск менш рухомий через фіксацію до капсули та медіальної колатеральної зв'язки, тому частіше ушкоджується при патології передньої хрестоподібної зв'язки (ПХЗ) [4]. Стабільність суглоба забезпечують передня та задня хрестоподібні, колатеральні зв'язки та зв'язка надколінка. ПХЗ є головним стабілізатором, що запобігає краніальному зміщенню великогомілкової кістки та надмірній ротації [1].

Суглобова капсула складається з фіброзного шару і синовіальної мембрани, а синовіальна рідина забезпечує живлення хряща та зменшення тертя. Під час руху колінний суглоб зазнає значних осьових і зсувних навантажень, а збільшення ТРА асоціюється з підвищеним ризиком розриву ПХЗ [3].

### **1.2. Етіологія та патогенез розриву передньої хрестоподібної зв'язки у собак**

Розрив ПХЗ – одна з найпоширеніших ортопедичних патологій у собак і переважно має дегенеративний характер [5]. Етіологія мультифакторна та включає генетичні, біомеханічні й метаболічні чинники.

До факторів ризику належать вік, надмірна маса тіла, порода та гормональний статус. Частіше патологія виникає у собак великих порід, зокрема лабрадорів, ротвейлерів і ньюфаундлендів [6]. Ожиріння підвищує механічне навантаження та підтримує хронічне запалення через дію адипокінів. Значення мають також анатомічні особливості колінного суглоба, особливо підвищений ТРА [7].

Патогенез базується на поступовій дегенерації зв'язки. Відбуваються дезорганізація колагенових волокон, зниження їх щільності та васкуляризації, що зменшує міцність ПХЗ [5]. Постійна дія краніальної зсувної сили великогомілкової кістки викликає мікронестабільність суглоба та прогресуюче ушкодження зв'язки [3]. Одночасно активується запальна реакція з вивільненням цитокінів, що сприяє розвитку остеоартриту. У результаті виникає частковий або повний розрив ПХЗ із подальшим ушкодженням менісків і хронічною нестабільністю суглоба [8].

### **1.3. Біомеханічні фактори ризику розриву передньої хрестоподібної зв'язки у собак**

Біомеханічні чинники є ключовими у розвитку розриву ПХЗ, оскільки визначають навантаження на колінний суглоб. Найважливішим параметром вважається кут нахилу плато великогомілкової кістки (ТРА). Збільшення цього кута посилює краніальну зсувну силу, яка постійно навантажує ПХЗ та сприяє її дегенерації [9].

Під час опори на кінцівку виникає краніальний зсув великогомілкової кістки відносно стегнової. У нормі ця сила компенсується ПХЗ, але при її дегенерації формується патологічна нестабільність суглоба [5].

Важливими факторами ризику також є надмірна маса тіла та порушення осьового вирівнювання кінцівки. Ожиріння збільшує навантаження на суглоб і прискорює розвиток остеоартриту, тоді як варусні або вальгусні деформації спричиняють нерівномірний розподіл навантаження та локальне перевантаження зв'язкового апарату [7].

#### **1.4. Генетичні та породні особливості розвитку розриву передньої хрестоподібної зв'язки у собак**

Генетичні та породні фактори відіграють значну роль у формуванні схильності до дегенеративного ураження та розриву передньої хрестоподібної зв'язки. [10]. При цьому великі та гігантські породи собак мають суттєво вищий ризик розвитку розриву ПХЗ, порівняно з дрібними породами. До порід із високою частотою ураження належать: лабрадор-ретривери, ротвейлери, золотисті ретривери, ньюфаундленди та німецькі вівчарки. У них частіше реєструються дегенеративні зміни зв'язкового апарату навіть без явної травматизації, що підтверджує роль системної схильності [11]. У межах окремих ліній розведення спостерігається підвищена частота патології. Генетично детерміновані зміни можуть включати: знижену міцність колагенових волокон, порушення структури позаклітинного матриксу, схильність до дегенеративних змін зв'язок у молодому віці [12].

Морфологічні відмінності колінного суглоба у різних порід собак також мають істотне значення. У деяких порід виявляється більш вертикальне розташування плато великогомілкової кістки, що збільшує краніальну зсувну силу і підвищує навантаження на ПХЗ. Такі анатомічні варіації є важливими предикторами розвитку дегенеративного процесу [13].

Крім того, інбридинг у межах порід сприяє накопиченню генетичних дефектів сполучної тканини, що додатково підвищує ризик дегенерації ПХЗ [14].

#### **1.5. Метаболічні та системні фактори розвитку розриву передньої хрестоподібної зв'язки у собак**

Метаболічні та системні фактори відіграють важливу роль у розвитку дегенеративних змін передньої хрестоподібної зв'язки, оскільки вони впливають як на якість сполучної тканини, так і на загальну біомеханічну рівновагу колінного суглоба. На відміну від суто механічних причин, ці

фактори формують системне тло, яке прискорює дегенерацію зв'язкового апарату [15]. Ожиріння виступає одним із найбільш значущих і модифікованих факторів ризику розвитку розриву ПХЗ у собак. Надлишкова маса тіла призводить до хронічного перевантаження колінного суглоба, збільшення сили реакції опори та підвищення зсувних навантажень під час руху. Окрім чисто механічного впливу, жирова тканина виконує ендокринну функцію, продукуючи адипокіни (лептин, резистин, TNF- $\alpha$ ), які сприяють системному низькорівневому запаленню. Це призводить до активації деградаційних процесів у сполучній тканині, включаючи колагенові волокна ПХЗ [16].

Ще одним компонентом є гормональний статус тварини. Він теж має значний вплив на стан сполучної тканини та стабільність колінного суглоба. Естрогени, андрогени та гормони росту беруть участь у регуляції метаболізму колагену та підтримці структурної цілісності зв'язок. Порушення гормонального балансу може призводити до зниження синтезу колагену, зміни співвідношення колагенових типів та зменшення механічної міцності зв'язкового апарату. Особливо важливий вплив зниження статевих гормонів після стерилізації або кастрації, що може змінювати метаболізм сполучної тканини та впливати на ризик розвитку ортопедичних патологій [17]. Водночас ефект стерилізації є мультифакторним і залежить від породи, віку проведення операції та маси тіла тварини [18].

З віком відбувається зменшення еластичності колагенових волокон, накопичення мікропошкоджень, або ж зниження регенераторного потенціалу фібробластів та погіршення мікроциркуляції в тканинах суглоба. Ці процеси призводять до поступового ослаблення зв'язки навіть за відсутності значних травматичних впливів. Саме тому у собак середнього та старшого віку частіше реєструється частковий або повний розрив ПХЗ [19].

## **1.6. Клінічні прояви та діагностика розриву передньої хрестоподібної зв'язки у собак**

Розрив передньої хрестоподібної зв'язки у собак супроводжується характерним комплексом клінічних ознак та функціональних порушень, які відображають ступінь нестабільності колінного суглоба та розвиток вторинних дегенеративних змін. Діагностика базується на поєднанні клінічного огляду, ортопедичних тестів та інструментальних методів візуалізації [20].

Кульгавість – це основний клінічний прояв розриву ПХЗ і може варіювати від легкої до повної втрати опорної функції кінцівки. Її вираженість залежить від ступеня розриву (частковий або повний), маси тіла тварини та тривалості патологічного процесу.

Розрізняють такі ступені кульгавості:

- Легка (I ступінь): періодична кульгавість після фізичного навантаження, мінімальне обмеження функції кінцівки;
- Помірна (II ступінь): постійна кульгавість, помітне зниження опорної функції, дискомфорт при русі;
- Виражена (III ступінь): значне порушення опори, тварина часто не навантажує уражену кінцівку;
- Повна (IV ступінь): відсутність опори на кінцівку, різкий больовий синдром [21].

Хронічні випадки зазвичай супроводжуються атрофією м'язів стегна та розвитком остеоартриту колінного суглоба.

Для діагностики нестабільності колінного суглоба лікарі ветеринарної медицини проводять ортопедичні тести. Один з них – це тест “висувної шухляди”. Він полягає у визначенні патологічного краніокаудального зміщення великогомілкової кістки відносно стегнової. У нормі рухливість мінімальна або відсутня. Проте при розриві ПХЗ спостерігається краніальне зміщення великогомілкової кістки при фіксованому стегні; посилення рухливості при розслабленні м'язів (седація або анестезія часто необхідні для точного тестування). Тест високоспецифічний для повного розриву ПХЗ [22].

Зокрема, інший тест – компресії великогомілкової кістки (tibial compression test), базується на створенні фізіологічної сили, що імітує навантаження під час опори. При згинанні скакального суглоба виникає краніальний зсув великогомілкової кістки, який у нормі стримується ПХЗ. При розриві останньої спостерігається виражене краніальне зміщення плато великогомілкової кістки, що свідчить про позитивну реакцію тесту. Метод особливо інформативний у великих собак [23].

Рентгенографія не дозволяє безпосередньо візуалізувати ПХЗ, однак це важливий метод оцінки вторинних змін. До основних рентгенологічних ознак, які можна оцінити, відносять: суглобовий випіт (збільшення суглобової щілини), краніальне зміщення великогомілкової кістки, остеофіти по краях суглобових поверхонь, склероз субхондральної кістки, ознаки остеоартриту при хронічному перебігу [24]. Також рентгенографія використовується для вимірювання кута нахилу плато великогомілкової кістки (ТРА), що має діагностичне та прогностичне значення. ТРА вимірюють на двовимірних рентгенограмах. Кут плато великогомілкової кістки (ТРА) визначається як кут між нахилом медіального виростка великогомілкової кістки та лінією, проведеною перпендикулярно до механічної осі великогомілкової кістки. Натомість механічна вісь встановлюється лінією, що проходить від центру заплесневого суглоба до середньої точки між медіальним та латеральним міжмищелковими горбками (Рис.1.1) [25].

Ультразвукове дослідження (УЗД) дозволяє частково оцінити стан м'яких тканин колінного суглоба. При розриві ПХЗ можуть спостерігатися ознаки порушення безперервності волокон зв'язки, наявність гіпоехогенних зон (дегенерація) та випіт у суглобі. УЗД має обмежену точність, особливо у глибоких суглобах великих собак [22].

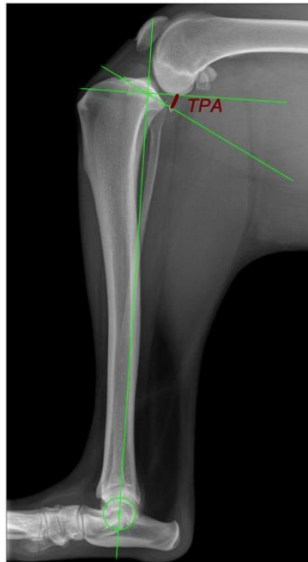

Рис. 1.1. Рентгенограма для вимірювання ТРА за Слокумом та Девайном [25].

Магнітно-резонансна томографія (МРТ) найбільш інформативний метод для оцінки м'яких тканин колінного суглоба. Вона дозволяє безпосередньо візуалізувати розрив ПХЗ, оцінити стан менісків, виявити супутні ураження хряща та зв'язок, а також визначити ступінь запалення та набряку тканин.

До обмежень цього методу відносять високу його вартість та обмежену доступність у ветеринарній практиці [26].

### **1.7. Ускладнення та супутні патології при розриві передньої хрестоподібної зв'язки у собак**

Розрив передньої хрестоподібної зв'язки рідко перебігає ізольовано. У більшості випадків він супроводжується розвитком вторинних ушкоджень внутрішньосуглобових структур та прогресуючими дегенеративними змінами, що значно погіршують функцію колінного суглоба та прогноз [21].

Медіальний меніск – одна з найбільш вразливих структур при нестабільності колінного суглоба. Через анатомічну фіксацію до капсули суглоба та медіальної колатеральної зв'язки він має обмежену рухливість, що робить його схильним до “затискання” між суглобовими поверхнями стегнової та великогомілкової кісток. При розриві ПХЗ спостерігаються:

компресійне ушкодження заднього рогу медіального меніска; поздовжні або “ручка відра” розриви; дегенеративні зміни хрящової структури. Ураження меніска – важлива причина збереження або посилення кульгавості навіть після часткової стабілізації суглоба, оскільки воно викликає механічний біль і додаткове запалення [27].

Остеоартрит колінного суглоба (ОА) – одне найбільш частих і практично незворотних ускладнень розриву ПХЗ. Його розвиток починається вже на ранніх етапах після виникнення нестабільності суглоба. Основні патогенетичні механізми остеоартриту: хронічна механічна нестабільність, пошкодження суглобового хряща, запальна реакція синовіальної оболонки, вивільнення прозапальних цитокінів та медіаторів деградації матриксу. Клінічно ОА проявляється прогресуючою кульгавістю, болем, зменшенням амплітуди рухів та м'язовою атрофією. Рентгенологічно відзначають остеофіти, склероз субхондральної кістки та звуження суглобової щілини [28].

Ще одним із ускладнень є хронічна нестабільність, вона виступає прямим наслідком втрати функції ПХЗ та характеризується постійним патологічним рухом великогомілкової кістки відносно стегнової під час навантаження. Це призводить до повторних мікротравм внутрішньосуглобових структур. Далі настає прогресуюче ушкодження менісків, перевантаження зв'язкового апарату та формування компенсаторних змін у м'язах кінцівки. З часом формується “порочне коло”, коли нестабільність посилює дегенерацію, а дегенерація – нестабільність [20].

Дегенеративний процес при розриві ПХЗ має прогресуючий характер і охоплює всі компоненти суглоба. Первинне ушкодження зв'язки запускає каскад патологічних змін. Вони включають деградацію суглобового хряща, фіброз синовіальної оболонки, ремоделювання субхондральної кістки. Крім цього виникає формування остеофітів і зниження функціональної рухливості суглоба [16].

## 1.8. Сучасні підходи до оцінки ризику розвитку розриву передньої хрестоподібної зв'язки у собак

Ветеринарна ортопедія розглядає розрив передньої хрестоподібної зв'язки як багатофакторну патологію, тому оцінка ризику її розвитку базується на комплексному аналізі клінічних, анатомічних, біомеханічних і метаболічних факторів. У практиці все ширше застосовуються стандартизовані шкали, математичні моделі та прогностичні алгоритми, що дозволяють визначити ймовірність розвитку патології ще до клінічного розриву [29].

Клінічні шкали використовуються для визначення ризику у собак із підозрою на дегенеративні зміни колінного суглоба. Вони базуються на оцінці комплексу факторів: маса тіла та індекс кондиції, рівень фізичної активності, порода та генетична схильність, наявність ранніх ортопедичних симптомів, ступінь кульгавості, тощо. Такі шкали дозволяють класифікувати тварин на групи низького, середнього та високого ризику розвитку розриву ПХЗ. Їх основним обмеженням є суб'єктивність оцінки окремих параметрів, що потребує стандартизації [25].

Біомеханічні моделі постають одним із найточніших сучасних підходів до оцінки ризику розриву ПХЗ. Вони базуються на аналізі сил, що діють на колінний суглоб під час опори та руху. Їхні ключові параметри – це кут нахилу плато великогомілкової кістки (ТРА), величина краніальної зсувної сили, маса тіла тварини, кутові зміни в суглобі під час навантаження та осьове вирівнювання кінцівки. Такі моделі дозволяють кількісно оцінити навантаження на ПХЗ і прогнозувати момент, коли механічна напруга перевищує межу міцності зв'язки, що призводить до її дегенерації або розриву [17].

Додатковим елементом виступають бальні системи оцінки ризику. Вони досить практичний інструмент у клінічній ветеринарії і дозволяють інтегрувати різні фактори в єдиний числовий показник. Зазвичай враховуються порода, маса тіла, вік, кут ТРА, рівень фізичної активності,

наявність ранніх клінічних ознак. Сумарний бал дозволяє віднести тварину до категорії низького, помірного або високого ризику. Перевагою таких систем є їх простота, однак вони потребують валідації для різних порід і популяцій [30].

Прогностичні критерії розвитку розриву ПХЗ, в свою чергу, базуються на поєднанні клінічних, морфологічних і біомеханічних показників. Поєднання кількох факторів значно підвищує прогностичну цінність оцінки і дозволяє визначити тварин, які потребують профілактичного або раннього хірургічного втручання [9, 12].

### **1.9. Висновок з огляду літератури**

Біомеханічні фактори ризику розриву ПХЗ у собак досить взаємопов'язані та формують єдину систему патологічного навантаження. Найбільш значущими серед них є збільшений ТРА, краніальний зсув великогомілкової кістки, надмірна маса тіла та порушення осьового навантаження.

Генетичні та породні фактори формують фундаментальну схильність до розвитку розриву ПХЗ у собак. Найбільше значення мають великі породи, спадкові порушення структури сполучної тканини, морфологічні особливості колінного суглоба та результати селекційного відбору. У поєднанні з біомеханічними навантаженнями ці фактори створюють умови для прогресуючої дегенерації ПХЗ і розвитку клінічної нестабільності колінного суглоба. Також важливим компонентом патогенезу розриву ПХЗ у собак виступають метаболічні та системні чинники. Ожиріння, гормональні зміни, вікова дегенерація сполучної тканини та вплив стерилізації формують системний загаль, який значно підвищує ризик розвитку дегенеративних змін і послаблює механічну стійкість колінного суглоба.

Діагностика розриву ПХЗ у собак базується на комплексному підході, що включає оцінку клінічних ознак, результат ортопедичних тестів та інструментальні методи візуалізації. Найбільшу діагностичну цінність

відіграє поєднання клінічного обстеження з рентгенологічною оцінкою вторинних змін та, за можливості, МРТ.

Сучасні підходи до оцінки ризику розриву ПХЗ у собак базуються на інтеграції клінічних шкал, біомеханічних моделей, бальних систем та прогностичних критеріїв. Такий комплексний підхід дозволяє не лише оцінити ймовірність розвитку патології, але й своєчасно ідентифікувати тварин групи високого ризику для проведення профілактичних заходів.

## РОЗДІЛ 2. ВИБІР НАПРЯМІВ ДОСЛІДЖЕНЬ, МАТЕРІАЛИ ТА МЕТОДИ ВИКОНАННЯ РОБОТИ

### 2.1. Характеристика клініки

Ветеринарна клініка НАВ vet (Рис. 2.1) сучасний багатопрофільний ветеринарний заклад, розташований в центральній частині міста Києва за адресою: вул. Велика Житомирська, 30. Клініка працює цілодобово, без вихідних, що дозволяє надавати невідкладну ветеринарну допомогу тваринам у будь-який час доби. Основною особливістю НАВ vet є поєднання сучасного технічного оснащення, широкого спектра ветеринарних послуг та індивідуального підходу до кожного пацієнта. Заклад був створений власниками домашніх тварин, які прагнули організувати комфортний простір для лікування та догляду за улюбленцями. Головною ідеологією клініки було і залишається до сьогодні мінімізація стресу у тварин під час відвідування ветеринарного лікаря та створення максимально комфортних умов для власників і пацієнтів.



Рис. 2.1. Клініка НАВ vet

Клініка надає широкий спектр ветеринарних послуг. Серед основних напрямів роботи – терапія, хірургія, вакцинація, лабораторна діагностика,

ультразвукове дослідження (УЗД), рентгенологія, стоматологія, дерматологія, кардіологія, анестезіологія та нефрологія.

У клініці є наступне обладнання: апарат УЗД (Рис. 2.2), рентгенапарат (Рис. 2.3), кисневий конденсатор (Рис. 2.3), інгаляційний апарат та апарат штучної вентиляції легень (Рис. 2.4), шприцеві насоси (Рис. 2.5), сухожар, автоклав (Рис. 2.6), мікроскоп (Рис. 2.7), гематологічний аналізатор, напівавтоматичний біохімічний аналізатор, аналізатор сечі, ЕКГ апарат, коагулятор (Рис. 2.8), скайлер.

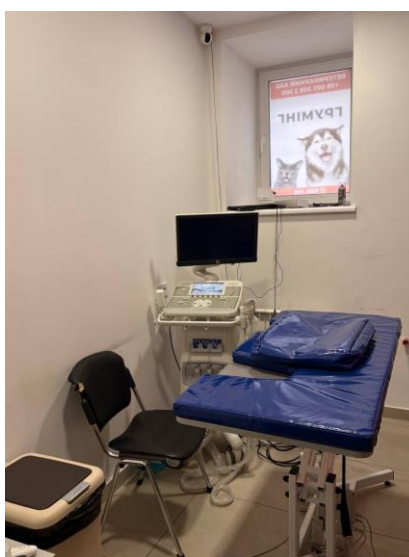


Рис. 2.2. Апарат УЗД

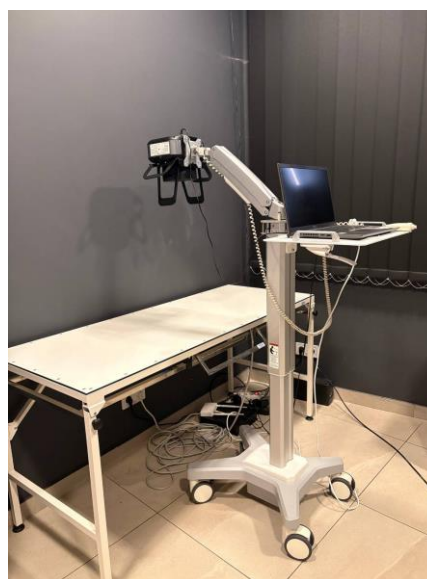

Рис. 2.3. Кабінет для рентгенологічного дослідження





Рис. 2.5. Шприцеві насоси



Рис. 2.6. Автоклав



Рис. 2.7. Мікроскоп



Рис. 2.8. Коагулятор

Перелік журналів, які знаходяться в клініці (Рис. 2.9): журнал чіпування тварин, додатки, стаціонарні карти, гарантії на обладнання, стаціонарні карти, згоди на оперативні втручання.



Рис. 2.9. Журнали

Також у клініці працюють вузькопрофільні спеціалісти: ратолог, дієтолог, зоопсихолог і каністерапевт. Окремо надаються послуги грумінгу та консультації щодо оформлення документів для виїзду тварин за кордон.

Однією з переваг НАВ vet є наявність власної лабораторії, завдяки чому результати аналізів можна отримати протягом трьох годин. Для діагностики використовують сучасне обладнання виробництва США, Австрії, Швейцарії та Німеччини. Крім того, клініка має стаціонар для післяопераційного догляду та лікування тварин, а також надає послугу виклику ветеринарного лікаря додому по Києву та Київській області. У НАВ vet значну увагу приділяють соціальній діяльності.

Клініка співпрацює з притулками для тварин та надає спеціальні умови для благодійних організацій, які займаються допомогою безпритульним тваринам. Також у клініці впроваджені сучасні елементи автоматизації: запис

на прийом онлайн, комунікація через Telegram та отримання результатів досліджень через чат-бот.

Таким чином, НАВ vet є сучасною цілодобовою ветеринарною клінікою, яка поєднує високий рівень медичного обслуговування, сучасну діагностику, комфортні умови перебування тварин та широкий спектр спеціалізованих послуг. Заклад орієнтований не лише на лікування тварин, а й на забезпечення їхнього добробуту та комфорту під час перебування у клініці.

## **2.2. Схема проведення досліджень. Матеріали і методи дослідження**

Дослідження проводили на базі ветеринарної клініки НАВ vet із залученням собак різних порід, віку та маси тіла. Усього було сформовано дві групи тварин по (n=9) (Рис. 2.10).

До першої групи включено собак із клінічно підтвердженим розривом передньої хрестоподібної зв'язки колінного суглоба. Діагностику проводили на основі комплексного підходу, який включав збір анамнезу (з урахуванням тривалості та характеру кульгавості, рівня фізичної активності, наявності травм в анамнезі), загальний клінічний огляд та спеціалізоване ортопедичне обстеження. Останнє передбачало проведення функціональних тестів, зокрема тесту «передньої шухляди» та тесту компресії гомілки, що дозволяли оцінити стабільність колінного суглоба. Для підтвердження діагнозу та виключення супутньої патології застосовували рентгенографію у стандартних проєкціях. На рентгенограмах проводили вимірювання кута плато великогомілкової кістки (ТРА) за загальноприйнятою методикою: як кут між нахилом медіального виростка великогомілкової кістки та лінією, проведеною перпендикулярно до механічної осі великогомілкової кістки. Механічна вісь встановлюється лінією, що проходить від центру заплесневого суглоба до середньої точки між медіальним та латеральним міжмищелковими горбками.

Другу (контрольну) групу сформовано з клінічно здорових собак або тварин без встановленого розриву передньої хрестоподібної зв'язки, які надходили до клініки з метою профілактичного огляду. До цієї групи включали представників великих, середніх та дрібних порід. Частина тварин могла мати незначні або періодичні ознаки кульгавості, що не були пов'язані з підтвердженою нестабільністю колінного суглоба. Для всіх собак цієї групи також проводили клінічний огляд, ортопедичну оцінку та, за необхідності, рентгенографічне дослідження з визначенням кута ТРА.

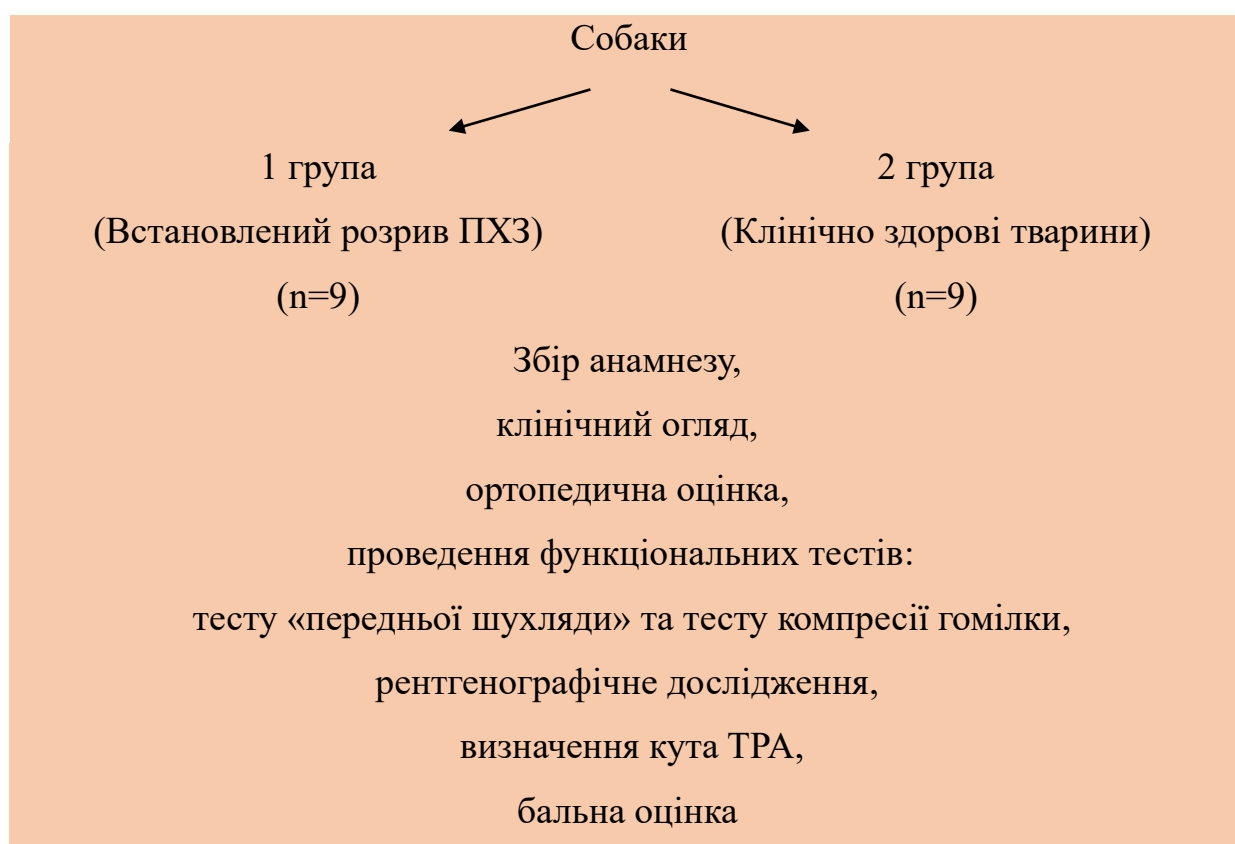


Рис. 2.10. Схема дослідження

Усім тваринам обох груп визначали такі показники: породу, вік, стать, масу тіла, наявність та ступінь кульгавості, а також величину кута плато великогомілкової кістки. На основі отриманих даних для кожного пацієнта розраховували сумарний бал ризику розриву передньої хрестоподібної зв'язки за попередньо розробленою бальною шкалою, яка враховувала

породну схильність, вік, масу тіла, рівень фізичного навантаження, наявність клінічних симптомів та морфометричні показники (Табл 2.1).

Таблиця 2.1

### Бальна оцінка ризику розриву ПХЗ

Фактор	Критерії	Бали
Порода	Схильні (лабрадор, ротвейлер, ньюфаундленд, боксер)	2
	Інші породи	0
Вік	> 5 років	2
	2–5 років	1
	<2 років	0
Маса тіла	Ожиріння / надмірна вага	3
	Норма	0
Рівень активності	Різкі навантаження / спорт	2
	Помірний	1
	Низький	0
Попередні травми	Були травми задніх кінцівок	3
	Не було	0
Кульгавість	Періодична або постійна	3
	Відсутня	0
Стан суглобів	Ознаки артриту	2
	Немає	0
Кут плато великогомілкової кістки (ТРА)	Підвищений (>25°)	3
	Норма	0

Примітка. Сума балів 0–4 – низький ризик, 5–9 – середній, 10 і більше – високий ризик.

Проводили статистичну обробку отриманих результатів.

### РОЗДІЛ 3. РЕЗУЛЬТАТИ ВЛАСНИХ ДОСЛІДЖЕНЬ

Собаки, які надходили в клініку з симптомами кульгавості, після обстеження, яке включало збір анамнезу (з урахуванням тривалості та характеру кульгавості, рівня фізичної активності, наявності травм в анамнезі), загальний клінічний, проведення функціональних тестів, зокрема тесту «передньої шухляди» та тесту компресії гомілки, що дозволяли оцінити стабільність колінного суглоба та рентгенографії стандартних проєкціях з вимірюванням кута плато великогомілкової кістки (ТРА) за загальноприйнятою методикою. Після встановлення діагнозу – розрив передньої хрестоподібної зв'язки були зараховані до першої групи (n=9) та розподілені за ваговими категоріями на: великі, середні та дрібні (табл. 3.1).

Таблиця 3.1

#### Собаки з розривом передньої хрестоподібної зв'язки

№	Вік	Стать	Вага	Порода	Вагова категорія	Ймовірна причина захворювання
1	6 р.	самець	76 кг	Алабай	велика	Дегенеративні зміни зв'язки на фоні великої маси тіла та тривалого фізичного навантаження
2	5 р.	самець	42 кг	Німецька вівчарка	велика	Хронічне перевантаження колінного суглоба під час активного бігу і тренувань
3	7 р.	самка	58 кг	Ротвейлер	велика	Дегенеративне ослаблення зв'язки та ожиріння
4	4 р.	самець	18 кг	Бордер-колі	середня	Травма під час активного бігу та різкого повороту
5	3 р.	самка	16	Кокер-	середня	Розрив зв'язки після

			кг	паніель		стрибка під час гри
6	5 р.	самець	20 кг	Французький бульдог	середня	Надмірне навантаження на суглоб у поєднанні з надмірною масою тіла
7	3 р.	самка	3,2 кг	Чихуахуа	дрібна	Стрибок з висоти (диван), гостра травма колінного суглоба
8	4 р.	самець	2,8 кг	Той-тер'єр	дрібна	Падіння з висоти під час гри
9	5 р.	самка	3,5 кг	Йоркширський тер'єр	дрібна	Поєднання медіального вивиху надколінка та травматичного навантаження

Далі тварини 1-ї групи розподілили по категоріям: з урахуванням ваги із зазначенням віку, статі, маси тіла, кута ТРА та ступеня кульгавості. У таблиці 3.2 наведено дані собак із підтвердженим розривом передньої хрестоподібної зв'язки. Для кожної тварини розраховано сумарний бал ризику. Отримані результати свідчать про високі значення ризику у собак великих порід та підвищення цього показника у дрібних тварин, незважаючи на початково нижчі прогностичні оцінки.

Таблиця 3.2

### Бальна оцінка собак з розривом передньої хрестоподібної зв'язки

#### (1-а група)

№	Категорія	Порода	Вік	Стать	Вага (кг)	ТРА (°)	Кульгавість	Бал ризик
1	Великі	Алабай	6	Самець	76	27	Слабка	12
2	Великі	Німецька	5	Самець	42	29	Сильна	12

## Продовження таблиці 3.2

		вівчарка						
3	Великі	Ротвейлер	7	Самка	58	25	Слабка	10
4	Середні	Бордер-колі	4	Самець	18	21	Сильна	7
5	Середні	Кокер-спаніель	3	Самка	16	24	Слабка	6
6	Середні	Французький бульдог	5	Самець	20	22	Сильна	7
7	Дрібні	Чихуахуа	3	Самка	3,2	25	Сильна	8
8	Дрібні	Той-тер'єр	4	Самець	2,8	28	Сильна	8
9	Дрібні	Йоркширський тер'єр	5	Самка	3,5	29	Сильна	9

У таблиці 3.3. представлено бальну оцінку ризику розриву ПХЗ у собак різних вагових категорій 2-ї групи. Собак розділено на великих, середніх і дрібних порід із урахуванням віку, статі, маси тіла, кута плато великогомілкової кістки та наявності кульгавості. Отримані дані демонструють тенденцію до підвищення ризику у собак великих порід, тоді як у дрібних тварин показники залишаються переважно в межах низького або середнього рівня.

Таблиця 3.3

## Бальна оцінка ризику розриву ПХЗ у собак (2-а групи)

№	Категорія	Порода	Вік	Стать	Вага (кг)	ТРА (°)	Кульгавість	Бал ризик
1	Великі	Лабрадор-ретривер	6	Самець	34	27	Слабка	12
2	Великі	Ротвейлер	5	Самка	42	28	Слабка	12
3	Великі	Німецька вівчарка	7	Самець	38	26	Відсутня	9
4	Середні	Бордер-колі	4	Самка	19	24	Слабка	7
5	Середні	Бігль	6	Самець	14	25	Відсутня	6
6	Середні	Кокер-спаніель	5	Самка	13	23	Слабка	7

7	Дрібні	Йоркширський тер'єр	8	Самка	3,2	22	Відсутня	5
8	Дрібні	Чихуахуа	7	Самець	2,4	21	Відсутня	5
9	Дрібні	Померанський шпіц	6	Самка	3,7	23	Слабка	6

У ході дослідження (табл. 3.4) встановлено, що середній бал ризику у собак великих порід із підтвердженим розривом передньої хрестоподібної зв'язки ( $11,33 \pm 1,15$ ) був співставним із прогнозованими значеннями ( $11,0 \pm 1,73$ ). Аналогічна тенденція спостерігалась у собак середніх порід.

Водночас у дрібних порід виявлено суттєве підвищення фактичного рівня ризику ( $8,33 \pm 0,58$ ) порівняно з прогнозованим ( $5,33 \pm 0,58$ ), що може свідчити про недостатню чутливість використаної шкали щодо даної категорії тварин.

Таблиця 3.4

#### Середній бал ризику розриву ПХЗ у собак

Категорія	1-ша група, $M \pm m$	2-а група, $M \pm m$
Великі	$11,33 \pm 1,15$	$11,0 \pm 1,73$
Середні	$6,67 \pm 0,58$	$6,67 \pm 0,58$
Дрібні	$8,33 \pm 0,58$	$5,33 \pm 0,58$

Отримані результати вказують на необхідність адаптації критеріїв оцінки ризику розриву ПХЗ для собак дрібних порід.

#### РОЗДІЛ 4. АНАЛІЗ ТА УЗАГАЛЬНЕННЯ РЕЗУЛЬТАТІВ ПРОВЕДЕНОГО ДОСЛІДЖЕННЯ

Проведене дослідження дозволило встановити особливості прояву та оцінки ризику розриву передньої хрестоподібної зв'язки (ПХЗ) у собак різних вагових категорій. Отримані результати підтверджують, що розвиток патології має багатофакторний характер і залежить від поєднання анатомічних, біомеханічних та клінічних чинників. Найвищі показники ризику виявлено у собак великих порід, зокрема у алабаїв, ротвейлерів та німецьких вівчарок, що узгоджується з даними сучасних досліджень, де велика маса тіла, ожиріння та підвищене навантаження на колінний суглоб розглядаються як основні фактори розвитку розриву ПХЗ [31, 32].

У собак першої групи середній бал ризику у великих порід становив  $11,33 \pm 1,15$ , що було близьким до прогнозованих значень у другій групі ( $11,0 \pm 1,73$ ). Це свідчить про достатню інформативність використаної системи оцінки ризику для великих тварин. Подібні результати наведені у роботах, присвячених дослідженню кута плато великогомілкової кістки (ТРА), де встановлено, що збільшення ТРА понад  $24\text{--}26^\circ$  значно підвищує навантаження на ПХЗ та ризик її дегенеративного пошкодження [33, 34].

У тварин середніх порід середній рівень ризику був однаковим у двох групах ( $6,67 \pm 0,58$ ), що може свідчити про відносну стабільність біомеханічних показників та менший вплив маси тіла на розвиток патології. Водночас у собак дрібних порід встановлено суттєву різницю між фактичними та прогнозованими показниками ризику:  $8,33 \pm 0,58$  проти  $5,33 \pm 0,58$  відповідно. Отримані дані вказують на недостатню чутливість існуючих критеріїв оцінки ризику для дрібних собак та необхідність їх адаптації з урахуванням породних анатомічних особливостей. Результати дослідження узгоджуються з даними інших авторів, які повідомляють, що дрібні породи собак мають специфічну морфологію проксимального відділу великогомілкової кістки, зокрема більш крутий кут ТРА, що може сприяти

розвитку розриву ПХЗ навіть за невеликої маси тіла [35, 36]. Аналогічно Seo та співавтори встановили, що у собак дрібних порід із розривом ПХЗ середній ТРА становив понад  $27^\circ$ , що достовірно перевищувало показники клінічно здорових тварин [37].

У дослідженні Macías та співавторів у дрібних тер'єрів із хронічною кульгавістю також виявлено надмірний нахил плато великогомілкової кістки понад  $26^\circ$ , який автори розглядали як важливий патогенетичний фактор розвитку недостатності ПХЗ [38]. Це підтверджує отримані у нашому дослідженні результати щодо високих фактичних показників ризику у чихуахуа, той-тер'єрів та йоркширських тер'єрів.

Важливим клінічним критерієм у дослідженні була також вираженість кульгавості. У більшості собак із високим балом ризику відзначали сильну кульгавість, що підтверджує зв'язок між ступенем функціональної нестабільності колінного суглоба та тяжкістю пошкодження ПХЗ. За даними сучасних досліджень, у собак дрібних порід із розривом ПХЗ спостерігається суттєве порушення опорної функції тазової кінцівки, яке нормалізується лише після стабілізації суглоба методом TPLO [39, 40].

Таким чином, результати проведеного дослідження підтверджують значення маси тіла, кута ТРА та клінічної кульгавості як важливих факторів ризику розриву ПХЗ у собак. Водночас встановлено, що у дрібних порід існуючі шкали прогнозування можуть недооцінювати реальний ризик розвитку патології, що обґрунтовує необхідність удосконалення діагностичних критеріїв із урахуванням породних та морфометричних особливостей.

## ВИСНОВКИ

1. У результаті проведеного дослідження встановлено, що розрив передньої хрестоподібної зв'язки у собак найчастіше реєструвався у тварин великих порід, зокрема у алабаїв, ротвейлерів та німецьких вівчарок, що пов'язано з надмірною масою тіла, високим фізичним навантаженням та дегенеративними змінами зв'язкового апарату колінного суглоба.

2. Визначено, що підвищення кута плато великогомілкової кістки (ТРА) супроводжувалося збільшенням ризику розвитку розриву ПХЗ. Найвищі показники ТРА ( $27\text{--}29^\circ$ ) спостерігалися у собак із вираженою кульгавістю та підтвердженням розривом зв'язки.

3. Середній бал ризику у собак великих порід із підтвердженням розривом ПХЗ становив  $11,33\pm 1,15$  та був співставним із прогнозованими показниками контрольної групи ( $11,0\pm 1,73$ ), що свідчить про достатню інформативність використаної шкали оцінки ризику для великих тварин.

4. У собак середніх порід середній рівень ризику в обох групах був однаковим ( $6,67\pm 0,58$ ), що вказує на помірний вплив маси тіла та стабільність біомеханічних показників у даної категорії тварин.

5. У дрібних порід собак встановлено суттєве перевищення фактичного рівня ризику розриву ПХЗ ( $8,33\pm 0,58$ ) над прогнозованими значеннями ( $5,33\pm 0,58$ ), що свідчить про недостатню чутливість існуючої системи оцінки ризику для тварин малої маси тіла.

6. Отримані результати підтверджують необхідність удосконалення критеріїв прогнозування розриву передньої хрестоподібної зв'язки у собак дрібних порід із урахуванням породних анатомічних особливостей, кута ТРА та супутніх ортопедичних патологій, зокрема медіального вивиху надколінка.

## ПРОПОЗИЦІЇ

1. Рекомендується використовувати бальну систему оцінки ризику розриву передньої хрестоподібної зв'язки у клінічній практиці як інструмент раннього виявлення тварин із підвищеною ймовірністю розвитку даної патології, особливо серед собак великих та середніх порід.
2. Доцільно модифікувати існуючу шкалу ризику з урахуванням особливостей дрібних порід, зокрема шляхом підвищення вагомості морфометричних показників та клінічних симптомів.
3. Рекомендується обов'язкове вимірювання кута плато великогомілкової кістки (ТРА) під час ортопедичного обстеження собак із підозрою на патологію колінного суглоба.
4. Для тварин із середнім та високим рівнем ризику доцільно впроваджувати профілактичні заходи, зокрема контроль маси тіла, оптимізацію фізичних навантажень та регулярний ортопедичний моніторинг.
5. Перспективним є проведення подальших досліджень із залученням більшої кількості тварин для підвищення статистичної достовірності результатів та вдосконалення методів прогнозування розриву передньої хрестоподібної зв'язки.

## СПИСОК ВИКОРИСТАНОЇ ЛІТЕРАТУРИ

1. Spinella G., Arcamone G., Valentini S. Cranial Cruciate Ligament Rupture in Dogs: Review on Biomechanics, Etiopathogenetic Factors and Rehabilitation. *Veterinary Sciences*. 2021. Vol. 8, no. 9. P. 186. URL: <https://doi.org/10.3390/vetsci8090186>
2. Effect of tibial plateau angle  $< 5^\circ$  on ground reaction forces in dogs treated with tibial plateau leveling osteotomy for cranial cruciate ligament rupture up to 6 months postoperatively / F. Volz et al. *The Veterinary Journal*. 2024. Vol. 305. P. 106126. URL: <https://doi.org/10.1016/j.tvjl.2024.106126>.
3. The Role of Tibial Plateau Angle in Canine Cruciate Ligament Rupture—A Review of the Literature / A. Z. Todorović et al. *Veterinary and Comparative Orthopaedics and Traumatology*. 2022. URL: <https://doi.org/10.1055/s-0042-1750316>
4. Brioschi V., Arthurs G. I. Cranial cruciate ligament rupture in small dogs (<15 kg): a narrative literature review // *Journal of Small Animal Practice*. 2021. Vol. 62. P. 1037–1050. URL: <https://doi.org/10.1111/jsap.13404>
5. Sample S. J., Vanderby R., Muir P. Biomechanics of the Cruciate Ligaments. *Advances in The Canine Cranial Cruciate Ligament*. Ames, Iowa, USA, 2013. P. 13–20. URL: <https://doi.org/10.1002/9781118786796.ch2>
6. Risk factors for unilateral cranial cruciate ligament rupture diagnosis and for clinical management in dogs under primary veterinary care in the UK / C. Pegram et al. *The Veterinary Journal*. 2023. P. 105952. URL: <https://doi.org/10.1016/j.tvjl.2023.105952>.
7. Risk factors for excessive tibial plateau angle in large-breed dogs with cranial cruciate ligament disease / F. M. Duerr et al. *Journal of the American Veterinary Medical Association*. 2007. Vol. 231, no. 11. P. 1688–1691. URL: <https://doi.org/10.2460/javma.231.11.1688>.
8. Bleedorn J., Muir P. Synovitis in Dogs with Stable Stifle Joints and Incipient Cranial Cruciate Ligament Rupture. *Veterinary Surgery*. 2012. Vol. 41, no. 4. P. 540. URL: <https://doi.org/10.1111/j.1532-950x.2011.00982.x>.

9. Systematic Review of Surgical Treatments for Cranial Cruciate Ligament Disease in Dogs / M. S. Bergh et al. *Journal of the American Animal Hospital Association*. 2014. Vol. 50, no. 5. P. 315–321. URL: <https://doi.org/10.5326/jaaha-ms-6356>
10. Genome-wide association analysis in dogs implicates 99 loci as risk variants for anterior cruciate ligament rupture / L. A. Baker et al. *PLOS ONE*. 2017. Vol. 12, no. 4. P. e0173810. URL: <https://doi.org/10.1371/journal.pone.0173810>
11. Demography and disorders of German Shepherd Dogs under primary veterinary care in the UK / D. G. O'Neill et al. *Canine Genetics and Epidemiology*. 2017. Vol. 4, no. 1. URL: <https://doi.org/10.1186/s40575-017-0046-4>
12. Genetic basis of cranial cruciate ligament rupture (CCLR) in dogs / A. E. G. Baird et al. *Connective Tissue Research*. 2014. Vol. 55, no. 4. P. 275–281. URL: <https://doi.org/10.3109/03008207.2014.910199>
13. Across-breed genetic investigation of canine hip dysplasia, elbow dysplasia, and anterior cruciate ligament rupture using whole-genome sequencing / E. E. Binversie et al. *Frontiers in Genetics*. 2022. Vol. 13. URL: <https://doi.org/10.3389/fgene.2022.913354>
14. Ayres G. G. F. A. Meniscal injury associated with cranial cruciate ligament rupture in dogs : a retrospective case study : master's thesis. 2017. URL: <http://hdl.handle.net/10400.5/14654>
15. Prevalence, duration and risk factors for appendicular osteoarthritis in a UK dog population under primary veterinary care / K. L. Anderson et al. *Scientific Reports*. 2018. Vol. 8, no. 1. URL: <https://doi.org/10.1038/s41598-018-23940-z>.
16. Podest F., as D. Postoperative efficacy of chondroprotectors and diacerein in dogs with osteoarthritis secondary to cranial cruciate ligament disease. *Open Veterinary Journal*. 2023. Vol. 13, no. 3. P. 297. URL: <https://doi.org/10.5455/ovj.2023.v13.i3.6>.

17. Long-Term Health Effects of Neutering Dogs: Comparison of Labrador Retrievers with Golden Retrievers / B. L. Hart et al. PLoS ONE. 2014. Vol. 9, no. 7. P. e102241. URL: <https://doi.org/10.1371/journal.pone.0102241>.
18. Neutering Dogs: Effects on Joint Disorders and Cancers in Golden Retrievers / G. Torres de la Riva et al. PLoS ONE. 2013. Vol. 8, no. 2. P. e55937. URL: <https://doi.org/10.1371/journal.pone.0055937>.
19. Contralateral Cruciate Survival in Dogs with Unilateral Non-Contact Cranial Cruciate Ligament Rupture / P. Muir et al. PLoS ONE. 2011. Vol. 6, no. 10. P. e25331. URL: <https://doi.org/10.1371/journal.pone.0025331>.
20. Age of neutering contributes to risk of cruciate ligament rupture in Labrador Retrievers / T. L. DeForge et al. Journal of the American Veterinary Medical Association. 2024. P. 1–5. URL: <https://doi.org/10.2460/javma.24.06.0406>
21. Innes J. F., Clayton J., Lascelles B. D. X. Review of the safety and efficacy of long-term NSAID use in the treatment of canine osteoarthritis. Veterinary Record. 2010. Vol. 166, no. 8. P. 226–230. URL: <https://doi.org/10.1136/vr.c97>.
22. Mölsä S. H., Hielm-Björkman A. K., Laitinen-Vapaavuori O. M. Force Platform Analysis in Clinically Healthy Rottweilers: Comparison with Labrador Retrievers. Veterinary Surgery. 2010. URL: <https://doi.org/10.1111/j.1532-950x.2010.00651.x>.
23. Cranial tibial translation measurements for radiographic diagnosis of cranial cruciate ligament rupture in dogs / L. T. Pacheco et al. *Journal of the American Veterinary Medical Association*. 2023. P. 1–6. URL: <https://doi.org/10.2460/javma.22.11.0528>
24. Associations Between Pre-Operative Clinical Data, Radiographic Osteoarthritis And Interleukin-6 In Dogs With Naturally Occurring Cranial Cruciate Ligament Disease / J. Alves et al. Osteoarthritis and Cartilage. 2023. Vol. 31. P. S94–S95. URL: <https://doi.org/10.1016/j.joca.2023.01.039>.
25. Postoperative tibial plateau angle changes and their influence on ground reaction forces 6 months after TPLO: a prospective study / F. Volz et al.

Frontiers in Veterinary Science. 2025. Vol. 11. URL: <https://doi.org/10.3389/fvets.2024.1506848>

26. Scrivani P. V. Magnetic Resonance Imaging of the Stifle. *Advances in The Canine Cranial Cruciate Ligament*. Ames, Iowa, USA, 2013. P. 135–142. URL: <https://doi.org/10.1002/9781118786796.ch21>.

27. Short-term outcomes of 43 dogs treated with arthroscopic suturing for meniscal tears associated with cranial cruciate ligament disease / P. J. Rocheleau et al. *Veterinary Surgery*. 2024. URL: <https://doi.org/10.1111/vsu.14092>.

28. Yildizer E., Odabaşı O. Differences in clinical and radiographic features between bilateral and unilateral adult degenerative temporomandibular joint disease: A retrospective cross-sectional study. *International Orthodontics*. 2023. Vol. 21, no. 2. P. 100731. URL: <https://doi.org/10.1016/j.ortho.2023.100731>.

29. Bertocci G. E., Brown N. P., Mich P. M. Biomechanics of an orthosis-managed cranial cruciate ligament-deficient canine stifle joint predicted by use of a computer model. *American Journal of Veterinary Research*. 2017. Vol. 78, no. 1. P. 27–35. URL: <https://doi.org/10.2460/ajvr.78.1.27>.

31. Risk factors for unilateral cranial cruciate ligament rupture diagnosis and for clinical management in dogs under primary veterinary care in the UK / C. Pegram et al. *The Veterinary Journal*. 2023. P. 105952. URL: <https://doi.org/10.1016/j.tvjl.2023.105952>.

32. Prevalence of and risk factors for hip dysplasia and cranial cruciate ligament deficiency in dogs / T. H. Witsberger et al. *Journal of the American Veterinary Medical Association*. 2008. Vol. 232, no. 12. P. 1818–1824. URL: <https://doi.org/10.2460/javma.232.12.1818>.

33. Prevalence, duration and risk factors for appendicular osteoarthritis in a UK dog population under primary veterinary care / K. L. Anderson et al. *Scientific Reports*. 2018. Vol. 8, no. 1. URL: <https://doi.org/10.1038/s41598-018-23940-z>.

34. Estimate of the annual economic impact of treatment of cranial cruciate ligament injury in dogs in the United States / V. L. Wilke et al. *Journal of*

the American Veterinary Medical Association. 2005. Vol. 227, no. 10. P. 1604–1607. URL: <https://doi.org/10.2460/javma.2005.227.1604>.

35. Effect of Cranial Cruciate Ligament Deficiency, Tibial Plateau Leveling Osteotomy, and Tibial Tuberosity Advancement on Contact Mechanics and Alignment of the Stifle in Flexion / S. E. Kim et al. *Veterinary Surgery*. 2010. Vol. 39, no. 3. P. 363–370. URL: <https://doi.org/10.1111/j.1532-950x.2010.00655.x>.

36. Brioschi V., Arthurs G. I. Cranial cruciate ligament rupture in small dogs (<15 kg): a narrative literature review. *Journal of Small Animal Practice*. 2021. URL: <https://doi.org/10.1111/jsap.13404>.

37. Metabolism and composition of the canine anterior cruciate ligament relate to differences in knee joint mechanics and predisposition to ligament rupture / E. J. Comerford et al. *Journal of Orthopaedic Research*. 2005. Vol. 23, no. 1. P. 61–66. URL: <https://doi.org/10.1016/j.orthres.2004.05.016>.

38. Measurement of the tibial plateau angle of normal small-breed dogs and the application of the tibial plateau angle in cranial cruciate ligament rupture / B. Seo et al. *Journal of Advanced Veterinary and Animal Research*. 2020. Vol. 7, no. 2. P. 220. URL: <https://doi.org/10.5455/javar.2020.g413>.

39. Macias C., Mckee W. M., May C. Caudal proximal tibial deformity and cranial cruciate ligament rupture in small-breed dogs. *Journal of Small Animal Practice*. 2002. Vol. 43, no. 10. P. 433–438. URL: <https://doi.org/10.1111/j.1748-5827.2002.tb00009.x>

40. Almeida M., Livet V. Effect of Cranial Cruciate Ligament Transection during TPLO on Patellar Desmitis in Dogs with Partial Cranial Cruciate Ligament Rupture. *Veterinary and Comparative Orthopaedics and Traumatology*. 2024. URL: <https://doi.org/10.1055/s-0044-1795088>.

41. Systematic Review of Surgical Treatments for Cranial Cruciate Ligament Disease in Dogs / M. S. Bergh et al. *Journal of the American Animal Hospital Association*. 2014. Vol. 50, no. 5. P. 315–321. URL: <https://doi.org/10>.

**ДОДАТКИ**  
**ДОДАТОК А**

**МІНІСТЕРСТВО ОСВІТИ І НАУКИ УКРАЇНИ**  
**БЛОЦЕРКІВСЬКИЙ НАЦІОНАЛЬНИЙ АГРАРНИЙ УНІВЕРСИТЕТ**  
**ДНУ «ІНСТИТУТ МОДЕРНІЗАЦІЇ ЗМІСТУ ОСВІТИ»**  
**ДУ «НАУКОВО-МЕТОДИЧНИЙ ЦЕНТР ВИЩОЇ**  
**ТА ФАХОВОЇ ПЕРЕДВИЩОЇ ОСВІТИ»**



**Всеукраїнська науково-практична конференція**  
**здобувачів вищої освіти**

**«МОЛОДЬ – АГРАРНИЙ НАУЦІ І ВИРОБНИЦТВУ»**

**Актуальні проблеми ветеринарної медицини**

**18 березня 2026 року**

**Біла Церква**  
**2026**

УДК 001.895:338.43:378-053.6:636.09(063)

**РЕДАКЦІЙНА КОЛЕГІЯ:**

**Варченко О.М.**, д-р. екон. наук, професор.  
**Недашківський В.М.**, д-р с.-г. наук, професор.  
**Димань Т.М.**, д-р с.-г. наук, професор.  
**Філіпова Л.М.**, канд. с.-г. наук, доцент.  
**Царенко Т.М.**, канд. вет. наук, доцент.  
**Куманська Ю.О.**, канд. с.-г. наук.  
**Козій Н.В.**, канд. вет. наук, доцент.  
**Мостипан О.В.**, доктор філософії.

Відповідальна за випуск – **Мостипан О.В.**, начальник редакційно-видавничого відділу.

Актуальні проблеми ветеринарної медицини: матеріали всеукраїнської науково-практичної конференції здобувачів вищої освіти. 18 березня 2026 р. – Білоцерківський НАУ. – 287 с.

Збірник підготовлено за авторською редакцією доповідей учасників конференції без літературного редагування. Відповідальність за зміст поданих матеріалів та точність наведених даних несуть автори.

Ел. адреса: <https://science.btsau.edu.ua/taxonomy/term/34>

<b>Овчаренко Д.А., Яремчук А.В.</b> Алергічний дерматит у собак та його комплексне лікування.....	167
<b>Абрамова А.А., Тодосюк Т.П.</b> Причини та ефективність різних методів лікування ректального пролапсу у котів.....	168
<b>Ярославцева Т.І., Тодосюк Т.П.</b> Клінічна оцінка різних способів лікування отогематоми у собак.....	170
<b>Міхалакіна А.Ю., Шевченко С.М.</b> Аналіз стоматологічної патології у тварин компаньйонів.....	172
<b>Колесник Є.В., Шевченко С.М.</b> Структура хвороб вуха в собак і котів.....	174
<b>Сергєєва В.І., Шевченко С.М.</b> Діагностичні алгоритми розриву передньої хрестоподібної зв'язки у собак.....	176
<b>Віттоник К.Ю., Рубленко М.В.</b> Діагностичні та хірургічні аспекти пірометри сук.....	178
<b>Поліщук Д.А., Рубленко М.В.</b> Клініко-рентгенологічна характеристика основних форм кісткових неоплазій (аналіз клінічних випадків).....	180
<b>Гевеленко М.Ю., Гльницький М.Г.</b> Передопераційна підготовка собак за лапаротомії (видалення чужорідних тіл з кишково-шлункового тракту).....	181
<b>Жиголін А.Д., Гльницький М.Г.</b> Анестезіологічний супровід за оперативних втручань у собак.....	183
<b>Пархонок М.О., Козій Н.В.</b> Обґрунтування протизапальної терапії у телят за бронхопневмонії.....	184
<b>Білошицька Т.І., Шагаєнко В.С., Шагаєнко Р.В.</b> Фармакологічне забезпечення собак за бабезіозу.....	186
<b>Дюмент М.А., Шагаєнко Р.В.</b> Етіотропна фармакотерапія котів за блошиного дерматиту.....	188
<b>Калутіна А.О., Шагаєнко В.С., Шагаєнко Р.В.</b> Фармакотерапія котів за отигу паразитарної етіології.....	190
<b>Шатайло Д.А., Шагаєнко Р.В.</b> Сучасні ветеринарні препарати етіотропної дії для собак за токсокарозу.....	192
<b>Сокур А.Є., Шагаєнко В.С.</b> Перспективи застосування препарату Vectra Felis для лікування та профілактики блошиного алергічного дерматиту в котів.....	194
<b>Бузарь Д.О., Гончаренко В.П.</b> Порівняльна ефективність сучасних препаратів групи ізоксазолінів у терапії саркоптозу собак.....	195
<b>Лісевич Д.І., Ангїнов А.А.</b> Фасціольоз великої рогатої худоби, заходи боротьби та профілактики з цією інвазією.....	197
<b>Поліщук В.В., Авраменко Н.В.</b> Ксилазину гідрохлорид у сучасній ветеринарній практиці.....	200
<b>Клімніченко Н.О., Авраменко Н.В.</b> Застосування дисоційованих анестетиків у ветеринарній практиці.....	201
<b>Магущкевич К.І., Авраменко Н.В.</b> Поширення токсокарозу собак у різних країнах.....	203
<b>Бордаков Н.В., Авраменко Н.В.</b> Лікування телят за стронгілоїдозу.....	205
<b>Новикова Є.С., Машкарєнко М.В., Авраменко Н.В.</b> Морфіну гідрохлорид та його значення в вет. медицині.....	206
<b>Манько Д.І., Рубленко С.В.</b> Ефективність комплексного лікування пародонтиту у собак.....	208
<b>Недужко П.Р., Рубленко С.В.</b> Поширеність неоплазій ділянки голови у собак.....	210
<b>Чемерис Р.Р., Рубленко С.В.</b> Терапевтична ефективність лікування саркоптозу у собак.....	212
<b>Коржанов Д.Г., Єрохіна О.М.</b> Отит у кішок: етіологія, діагностика та сучасні підходи до лікування.....	214
<b>Ярмоленко О.С., Пересунько О.Д.</b> Порівняльний аналіз сучасних препаратів при лікуванні маститів в ТОВ «Острійківське».....	215
<b>Гусак В.М., Довгаль О.В.</b> Особливості виникнення і перебіг колибактеріозу телят у ТОВ «СВК «Пам'яті Декабристів».....	217
<b>Лисогор І.А., Довгаль О.В.</b> Поширення чуми собак у зоні обслуговування ветеринарного центру «Zoodiас».....	220
<b>Костриба К.В., Довгаль О.В.</b> Інфекції сечових шляхів у собак: поширення та характеристика збудників.....	221
<b>Артеменко С.С., Білик С.А.</b> Удосконалення системи біобезпеки молочної ферми у відповідь на	

Рани вушної раковини	12	8	8	5,3	20	13,3
Отогематома/ лімфоекстравазат	14	9,3	9	6	23	15,3
Дерматит (алергічний, паразитарний)	10	6,7	9	6	19	12,7
Новоутворення (поліпи, пухлини)	4	2,7	0	0	4	2,7
Отодектоз	5	3,3	7	4,7	12	8
Стороннє тіло у вусі	1	0,7	0	0	1	0,7
Інша патологія*	2	1,3	0	0	2	1,3
Разом	96	64%	54	36%	150	100%

**Примітка:** \*Інша патологія – хронічний стеноз слухового проходу, гіперплазія слухового каналу.

Було встановлено випадки виявлення ран – 13,3% серед загальної кількості патологій та дерматитів – 12,7%, отодектоз – 8% і найменше становили випадки виявлення сторонніх тіл та стеноз слухового каналу, які виявляли лише у собак.

**Висновок.** Патології вушної ділянки у собак і котів характеризуються різноманітною етіологією та клінічними проявами, частіше реєструється у собак. Найбільш поширеними є отити та гематоми вушної раковини. Своєчасна діагностика та комплексний підхід до лікування – важливі умови ефективної терапії та профілактики ускладнень.

#### СПИСОК ВИКОРИСТАНИХ ДЖЕРЕЛ

1. Terziev G., Borissov I. Prevalence of ear diseases in dogs – a retrospective 5-year clinical study. *Bulgarian Journal of Veterinary Medicine*. 2018. Vol. 21, no. 1. P. 76–85. URL: <https://doi.org/10.15547/bjvm.1075>
2. Даврок, Д.Л., Гунчак, В.М., Гупій, Б.В., Харів, І.І., Васін, Р.О. та Мартинюк, В.П. (2024). Зовнішній отит у собак (поширеність, етіологія, клінічний перебіг та схеми лікування). *Науковий вісник ЛНУ ветеринарної медицини та біотехнологій. Серія: Ветеринарні науки*, 26 (114), 62-69. <https://doi.org/10.32718/insivet.11410>
3. Sula M. J. M. Tumors and Tumorlike Lesions of Dog and Cat Ears. *Veterinary Clinics of North America: Small Animal Practice*. 2012. Vol. 42, no. 6. P. 1161–1178. URL: <https://doi.org/10.1016/j.cvsm.2012.08.004>
4. Harvey R. A Review of Recent Developments in Veterinary Otolaryngology. *Veterinary Sciences*. 2022. Vol. 9, no. 4. P. 161. URL: <https://doi.org/10.3390/vetsci9040161>

УДК: 636.7.09:616-071:611.73

**СЕРГЕСЬ ВА В.І.**, магістрант

Науковий керівник – **ШЕВЧЕНКО С.М.**, д-р філософії

*Білоцерківський національний аграрний університет*

#### ДІАГНОСТИКА РОЗРИВУ ПЕРЕДНЬОЇ ХРЕСТОПОДІБНОЇ ЗВ'ЯЗКИ У СОБАК

Розрив передньої хрестоподібної зв'язки у собак є однією з найпоширеніших ортопедичних патологій у собак, що призводить до порушення функцій колінного суглоба, кульгавості та розвитку вторинного остеоартриту.

**Ключові слова:** собаки, передня хрестоподібна зв'язка, кут плеча, колінний суглоб.

Передня хрестоподібна зв'язка – досить важлива структура, яка забезпечує підтримку стабільності колінного суглоба під час навантаження та обмежує надмірний рух гомілки відносно стегнової кістки. Розрив цієї структури є серйозною проблемою у ветеринарній ортопедії. Водночас ця патологія може виникати серед порід собак, схильних до цього захворювання у зв'язку з особливостями будови скелету. До причин розриву передньої хрестоподібної зв'язки, відносять вплив біомеханічних, генетичних та біохімічних

факторів. Зокрема, у тканинах зв'язки виникає прогресивна деградація позаклітинного матриксу, яка супроводжується підвищеною експресією матричних металопротейназ, що викликає руйнування колагену [1, 2].

Розрив передньої хрестоподібної зв'язки реєструють у собак великих порід. У них зв'язка швидше підлягає деградації, оскільки суглоби зазнають значних навантажень. Сюди належать породи: акита, боксер, бульдог, лабрадор, ньюфаундленд, ротвейлер, неаполітанський мастиф, сенбернар, тощо. У них гіперекстензія тазових кінцівок також пов'язана із дисплазією кульшових суглобів. Водночас ця патологія може зустрічатися і в собак невеликого розміру. При цьому травма зв'язки часто виникає після надмірного стресу, спричиненого нестабільністю великогомілкових кісток, пов'язаною з вивихом надколінника [3, 4]. Прогноз залежить від своєчасності діагностики та обраного методу лікування. У більшості випадків після операції функція кінцівки відновлюється, однак за зволікання можливий розвиток остеоартрозу.

**Мета роботи** – проаналізувати причини, клінічні прояви розриву передньої хрестоподібної зв'язки у собак різних порід та вагових категорій.

**Матеріали і методи.** Моніторинг проводили серед пацієнтів ветеринарної клініки НАВ vet. Проводили збір анамнезу, клінічний огляд, ортопедичні тести та рентгенографію.

**Результати дослідження.** За даними анамнезу в собак середніх та великих порід зазвичай відбувався розвиток гострої або поступово зростаючої кульгавості на тазову кінцівку. Через 2-4 дні з'являлася легка опора на хвору кінцівку, яка до 7-12 доби переходила у постійну кульгавість опірної кінцівки. Інколи вона посилювалася на початку руху та після навантажень. Часто через кілька хвилин після початку руху кульгавість зменшувалася. У випадках з поступовим розривом зв'язки спочатку кульгавість зустрічалася періодично, а протягом декількох тижнів переходила у постійну. Один із діагностичних тестів цієї патології – симптом «висувної шухляди» – патологічної рухливості кісток гомілки відносно стегнової кістки (Рис. 1).

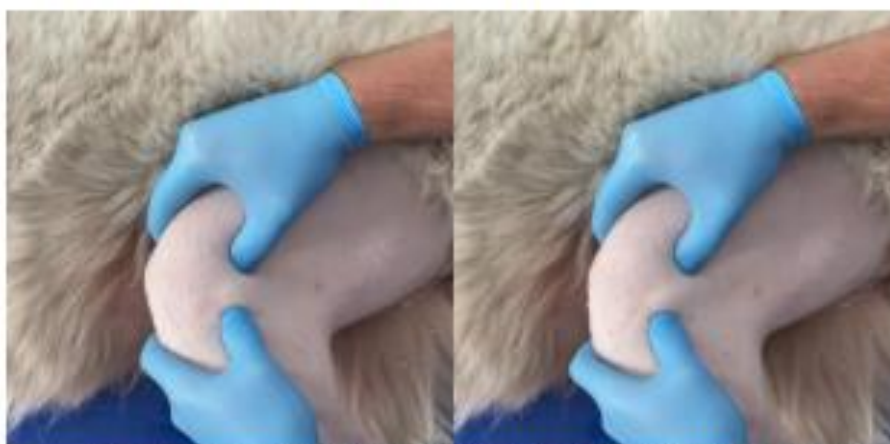

Рис. 1. Діагностичний симптом патологічної рухливості кісток гомілки відносно стегнової кістки у алабая.

У таблиці 1 представлені клінічні випадки у залежності від віку, статі, породних особливостей та різних вагових категорій.

Таблиця 1 – Клінічні випадки розриву передньої хрестоподібної зв'язки у собак

№	Вік	Стать	Вага	Порода	Вагова категорія	Імовірна причина захворювання
1	6 р.	самець	76 кг	Алабай	велика	Дегенеративні зміни зв'язки на фоні великої маси тіла та тривалого фізичного навантаження

2	5 р.	самець	42 кг	Німецька пінчерка	велика	Хронічне перевантаження колінного суглоба під час активного бігу і тренувань
3	7 р.	самка	58 кг	Ротвейлер	велика	Дегенеративне ослаблення зв'язки та суглобів
4	4 р.	самець	18 кг	Бордер-колі	середня	Травма під час активного бігу та різкого повороту
5	3 р.	самка	16 кг	Кокер-паніель	середня	Розрив зв'язки після стрибка під час гри
6	5 р.	самець	20 кг	Французький бульдог	середня	Надмірне навантаження на суглоб у поєднанні з надмірною масою тіла
7	3 р.	самка	3,2 кг	Чихуахуа	дрібна	Стрибок з висоти (диван), гостра травма колінного суглоба
8	4 р.	самець	2,8 кг	Той-тер'єр	дрібна	Падіння з висоти під час гри
9	5 р.	самка	3,5 кг	Йоркшир- ський тер'єр	дрібна	Поєднання медіального вивиху надколінка та травматичного навантаження

Для собак дрібних порід клінічна картина дещо відрізнялася. У них спостерігали періодичне підіймання задньої кінцівки під час прогулянки, також відчувалося вискакування колінної чашки при маніпуляціях із задньою кінцівкою (характерне клацання).

**Висновок.** У собак середніх та дрібних порід розрив передньої хрестоподібної зв'язки частіше був травматичного походження. Врахування породних особливостей може сприяти профілактиці розриву передньої хрестоподібної зв'язки, вчасній діагностиці та підбору правильного методу лікування, а також попередження розвитку остеоартрозу.

#### СПИСОК ВИКОРИСТАНИХ ДЖЕРЕЛ

1. Rafla M., Yang P., Mostafa A. Canine Cranial Cruciate Ligament Disease (CCLD): A Concise Review of the Recent Literature. *Animals*. 2025. Vol. 15, no. 7. P. 1030. URL: <https://doi.org/10.3390/ani15071030>
2. Spinella G., Arcamone G., Valentini S. Cranial Cruciate Ligament Rupture in Dogs: Review on Biomechanics, Etiopathogenetic Factors and Rehabilitation. *Veterinary Sciences*. 2021. Vol. 8, №. 9. P. 186. URL: <https://doi.org/10.3390/vetsci8090186>
3. Prevalence of and risk factors for hip dysplasia and cranial cruciate ligament deficiency in dogs / T. H. Witsberger et al. *Journal of the American Veterinary Medical Association*. 2008. Vol. 232, №. 12. P. 1818–1824. URL: <https://doi.org/10.2460/javma.232.12.1818>
4. Severity of patellar luxation and frequency of concomitant cranial cruciate ligament rupture in dogs: 162 cases (2004–2007) / C. A. Campbell et al. *Journal of the American Veterinary Medical Association*. 2010. Vol. 236, №. 8. P. 887–891. URL: <https://doi.org/10.2460/javma.236.8.887>

УДК: 636.7.09:618:14:616-089.8

**ВІНТОНЯК К.Ю.**, магістрант

Науковий керівник – **РУБЛЕНКО М.В.**, д-р вет. наук

*Білоцерківський національний аграрний університет*

#### ДІАГНОСТИЧНІ ТА ХІРУРГІЧНІ АСПЕКТИ ПІОМЕТРИ У СУК

Піометра потребує, як правило, хірургічного лікування, оскільки здебільшого має місце наповнення порожнини матки великим об'ємом гнійного ексудату. Встановлено, що найбільш оптимальним діагностичним алгоритмом за піометри у собак є поєднання рентгенографії та ехографії, які дозволяють прогнозувати можливі ускладнення.

**Ключові слова:** абдомінальна патологія, рентгенографія черевної порожнини, ехографічна діагностика.

Піометра може виникати у близько 25% некастрованих сук, здебільшого у віці від 3-х міс. до 20 років за середньостатистичного показника - 9 років. Проте все таки частота