9. Соловйова Л.М. Техніка проведення біопсії у собак / Л.М. Соловйова, М.В. Утеченко // Збірник наук. праць Луганського нац. аграр. ун-ту, Серія: Ветеринарні науки. – Луганськ, 2007. – С. 580–583.

Определение структурных изменений печени по результатам биопсии

П.В. Шарандак, В.И. Шарандак, О.П. Тимошенко, В.В. Шарандак, Н.В. Утеченко, А.С. Гуленко, Е.С. Павлова, П.О. Цвирко

Приведены результаты биопсии печени овец, которая проводилась в хозяйстве Лутугинского района Луганской области. Гистологическим исследованием печени овцематок были выявлены поодинокие гепатоциты с явлениями зернистой и мелкокапельной жировой дистрофий.

Ключевые слова: овцы, печень, биопсия, специальные методы, гистология.

The determination of structural changes of liver in sheep taken from biopsy results

P. Sharandak, V. Sharandak, O. Timoshenko, V. Sharandak, M. Utechenko, A. Gulenko, K. Pavlova, P. Tsvirko

Broughted results of liver sheep biopsies, which made on a farm of Lutugino Region of Lugansk District. Hystological study of sheep liver were found numerous hepatocytes with begining of granular and smalldropp lipid distrophis.

Key words: sheep, liver, biopsy, special methods, hystology.

УДК 619:616.81:636.7

ШЕСТЯЄВА Н.І., канд. вет. наук

Національний університет біоресурсів і природокористування України

e-mail: shestiaieva@list.ru

НОВОУТВОРЕННЯ СІМ`ЯНИКІВ У СОБАК

Описані макроскопічна та гістологічна характеристики злоякісних пухлин сім'яника собаки. Макроскопічна картина була різною та не мала чіткого зв'язку з гістологічним типом новоутворень. Мікроскопічно семінома характеризувалась наявністю пластів мономорфних овальних клітин з вираженою зернистою цитоплазмою, що були оточені сполучною тканиною, серед якої знаходили значну лімфоїдну інфільтрацію. Лейдигома складалась з гландулоцитів різного ступеня зрілості та мала колагенову строму. У сертоліомі відмічали різноманітний спектр клітин – від полігональних до призматичних сустеноцитів.

Ключові слова: пухлини сім'яників, семінома, лейдигома, сертоліома, собаки.

Постановка проблеми. Пухлини сім'яників складають 5–15% від усіх новоутворень собак [3]. Пухлини яєчка поділяють на дві великі групи: 1) герміногенні, що розвиваються з клітин сперматогенного епітелію яєчка; 2) негерміногенні пухлини з гландулоцитів та підтримувальних клітин яєчка та інші, що виходять зі строми яєчка.

Більшість пухлин походить із герміногенних клітин (семіномний та несеміномний герміногенний рак яєчка). На сьогодні більшість науковців притримуються унітарної теорії походження герміногенних пухлин, за якою всі вони виникають зі статевої клітини, що може диференціюватися у різних напрямках. Герміногенні пухлини характеризуються швидким ростом і дуже агресивним протіканням.

Серед негерміногенних пухлин собак у літературі описані сертоліоми та лейдигоми. Сертоліоми розвиваються із сертолієвих клітин. Цей тип пухлин продукує жіночі статеві гормони (естрогени), довготривале збільшення рівня яких призводить до пригнічення вторинних статевих ознак та змін у поведінці самців. Лейдигоми – пухлини з клітин Лейдига, частіше виникають у сім'яниках, що опустилися, продукують чоловічі статеві гормони (андрогени), тому лейдигома супроводжується новоутвореннями параанальних залоз [1].

Пухлина розвивається в одному сім'янику, при цьому характерно, що другий сім'яник атрофується. Третина пухлин виникає в сім'янику, що не опустився, та у молодих собак (у середньому 6–7 років). У сім'янику, що опустився, пухлина виникає в більш старшому віці (9–10 років) [2].

Метою дослідження було дослідити частоту виявлення та природу пухлин сім'яників собак, що найчастіше зустрічаються у практиці ветеринарних лікарів.

Матеріал і методика дослідження. Було досліджено 90 зразків новоутворень різної локалізації дрібних тварин. Серед досліджених 4 новоутворення локалізувалось на сім'яниках, що складає приблизно 4,4 %. Усі собаки були породисті: 2 німецькі вівчарки, доберман-пінчер та пудель. Вік тварин коливався від 4 до 14 років. Обробку патологічного матеріалу виконували за загальноприйнятими гістологічними методами.

Результати досліджень та їх обговорення. У двох випадках діагностовано семіному, в одному з них пухлина локалізувалась на правому сім'янику, що не опустився, та була знайдена випадково під час хірургічного втручання із приводу іншої патології. Крім пухлини сім'яника, спостерігали подібні новоутворення на нирці та впродовж каудальної полої вени, що може вказувати на гематогенний шлях метастазування. Другий випадок спостерігали у тварини, яка мала певні клінічні ознаки, в тому числі і збільшення лімфатичних вузлів. УЗД підтвердило наявність метастазів у селезінці та лімфатичних вузлах.

Зовнішній вигляд пухлин був неоднаковий. Пухлина у крипторхічному яєчку дуже велика (20Х25 см^2) та займала всю черевну порожнину. Поверхня новоутворення горбиста, під капсулою пальпували тонкостінні кісти. На розрізі новоутворення було рихле, набрякле, мало вигляд множинних порожнин, що на периферії були заповнені в'язким сіро-білим гноєм, а в центральний частині – темно-червоною кров'ю. Центральна частина була зі значними ділянками крововиливів та некрозу. Друга пухлина була малою (1,5х1,5 см^2), щільною за консистенцією, локалізувалась на головці сім'яника.

Мікроскопічно пухлини складались з великих мономорфних клітин полігональної або округлої форми з чіткими межами (рис. 1). Цитоплазма добре виражена, світла або зерниста, містила ліпіди. Ядра великі, овальні, пухірцеподібні з глибками хроматину та 1-2 базофільними ядерцями. Фігури мітозу нечисленні. Клітини новоутворень утворювали пласти різних розмірів, що відокремлені прошарками строми, яка інфільтрована лімфоїдними клітинами (рис. 2). В деяких ділянках у стромі знаходили фібробласти, гістіоцити та гігантські багатоядерні клітини. Ця гранулематозна реакція свідчить про реакцію організму на пухлину.

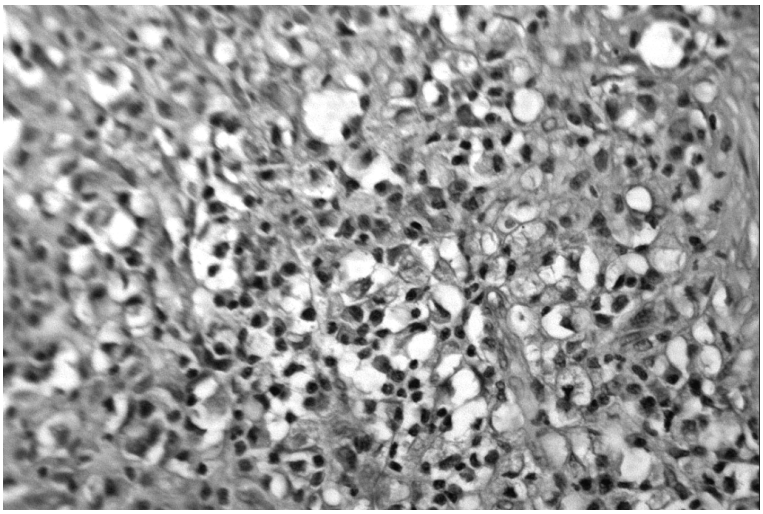

Рис. 1 – **Семінома. Мономорфні округлі клітини пухлини.**
Фарбування гематоксиліном та еозином. х400

Крім семіноми, спостерігали по одному випадку пухлини із гландулоцитів (лейдигома) та із сустеноцитів (сертоліома). Макроскопічно яєчко, в якому було діагностовано лейдигому, дифузно збільшене з чітко обмеженою пухлиною жовтуватого кольору та зернистою поверхнею. Лейдигома складалась з гландулоцитів (секреторні клітини) різного ступеня зрілості. Превалюють полігональні та шестигранні клітини зі значною еозинофільною вакуолізованою цитоплазмою, що містить ліпіди (рис. 3). Одночасно спостерігають витягнуті клітини та проміжні форми. Клітини розташовані пластами, що мали виражений "ендокринний" малюнок васкуляризації. Відмічали колагенову строму (рис. 4).

Сертоліома мала вигляд невеликого інкапсульованого вузла (3х3 см^2), пухкої консистенції, правильної форми, сіро-білого кольору. Відмічали різноманітний спектр клітин – від полігональних до призматичних сустеноцитів. Цитоплазма містить вакуолі з ліпідами. Спостерігали як солідні, так і трабекулярні ділянки. Злоякісність сертоліом відносна, критерії її стандартні: розповсюдження в капсулу, інвазія в кровоносні судини, фігури мітозу тощо.

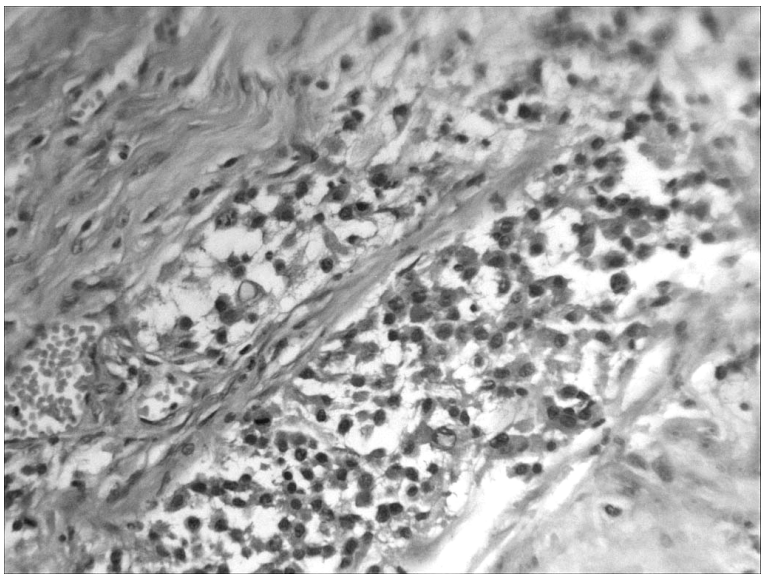

Рис. 2 – **Семінома. Пласти пухлинних клітин, що відокремлені прошарками строми.** Фарбування гематоксиліном та еозином. х200

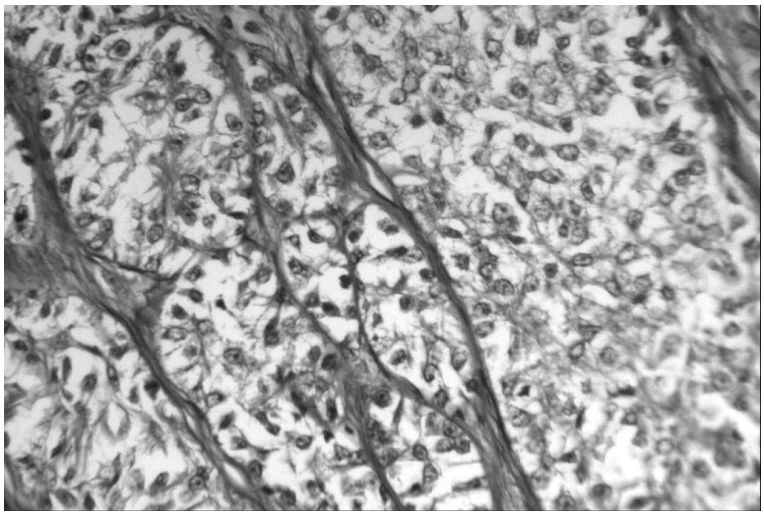

Рис. 3 – **Лейдигома. Полігональні клітини із зернистою цитоплазмою.** Фарбування гематоксиліном та еозином. х400

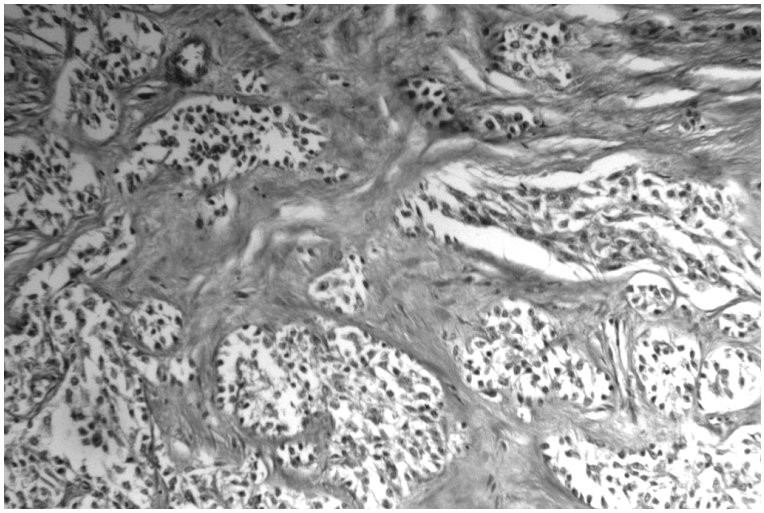

Рис. 4 – **Лейдигома. Виражена колагенова строма.** Фарбування гематоксиліном та еозином. х200

У цьому випадку клінічні ознаки пухлини свідчили про сприятливий прогноз, але під час гістологічних досліджень відмічали інвазію пухлинних клітин у кровоносні судини (рис. 5).

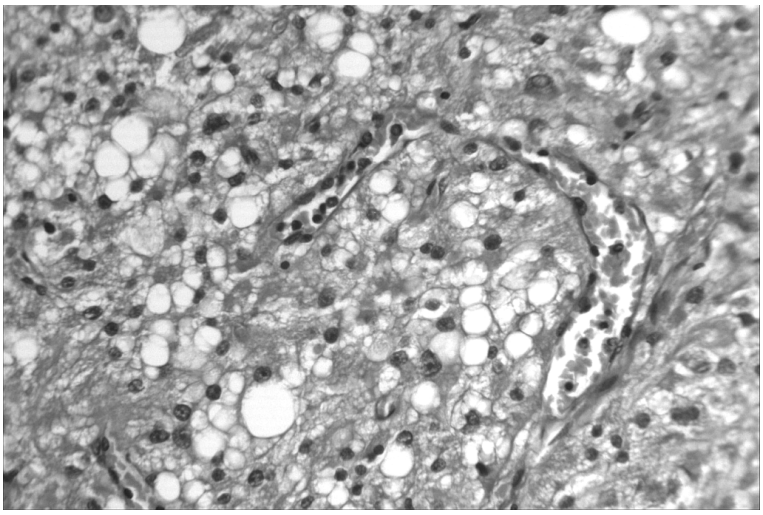

Рис. 5 – **Сертоліома. Вакуолізація цитоплазми клітин. Інвазія клітин у кровоносну судину.** Фарбування гематоксиліном та еозином. х400.

Висновки та перспективи подальших досліджень. 1. У сім'яниках тварин часто розвиваються ракові пухлини, які протікають у вигляді семіном або негерміногенних пухлин (лейдигоми, сертоліоми).

2. Макроскопічні характеристики описаних пухлин були різними та не мали чіткого зв'язку з гістологічним типом новоутворень.

3. Мікроскопічно семінома характеризувалась наявністю пластів мономорфних овальних клітин з вираженою зернистою цитоплазмою, що були оточені сполучною тканиною, серед якої знаходили значну лімфоїдну інфільтрацію. Лейдигома складалась з гландулоцитів різного ступеня зрілості та мала колагенову строму. У сертоліомі відмічали різноманітний спектр клітин – від полігональних до призматичних сустеноцитів.

Вважаємо, що перспективним напрямом подальших досліджень є опрацювання ефективної техніки лікування собак з новоутвореннями сім'яників.

СПИСОК ЛІТЕРАТУРИ

1. Misdorp W. Tumors of the genital systems // Tumor in domestic animals / Ed. D. Meuten – Iowa State Press, 2002, ed. 4. – P. 575–612.

2. Белов А.Д. Болезни собак / А.Д. Белов, Е.П. Данилов, И. И. Дукур – М.: Агропромиздат, 2003 – 270 с.

3. Онкологические заболевания мелких домашних животных (Под редакцией Ричарда А. С. Уайда) / Пер. с англ. Махиянова Е. Б. – М.: ООО "Аквариум ЛТД", 2003 – 352 с.

Новообразования семенников у собак

Н.И. Шестяева

Описаны макроскопические и гистологические характеристики злокачественных опухолей семенников у собак. Макроскопическая картина была разнообразной и не зависела от гистологического типа опухоли. Микроскопически семинома характеризовалась наличием пластов мономорфных овальных клеток с выраженной зернистой цитоплазмой, окруженных соединительной тканью, среди которой находили значительную лимфоидную инфильтрацию. Лейдигома состояла из гландулоцитов различной степени зрелости и имела коллагеновую строму. В сертолиоме отмечали широкий спектр клеток – от полигональных до призматических сустеноцитов.

Ключевые слова: опухоли семенников, семинома, лейдигома, сертолиома, собаки.

Canine tumors of the testicle

N. Shestiaieva

Macroscopical and histologic characteristics of malignant tumours of testicle are described. A macroscopic picture was different and did not have clear meaning with the histological type of tumors. Microscopically a seminoma was characterized the presence of layers of oval cells with the expressed grainy cytoplasm, surrounded by connective tissue in which there was significant lymphoid infiltration. Leydig cell tumor consisted of glandulocitiv of different degree of maturity and had collogen stromu. Sertoli cell tumour marked the various spectrum of cages from polygonal to prismatic sustenocitiv.

Key words: tumors of the testicle, seminoma, leydig cell tumor, sertoli cell tumour, dogs