СПИСОК ЛІТЕРАТУРИ

1. Горобец А.И. Роль и перспективы использования некоторых соединений микроэлементов в кормлении птицы /А.И. Горобец// Птахівництво: міжвід. темат. наук. зб. – Харків, 2007. – Вип. 60, част. 1 – С. 40-50.
2. Журавлев В.И. Биологические особенности домашней птицы, предопределившие возникновение и развитие промышленного птицеводства / В.И. Журавлев, В.И. Фесинин //Сельскохозяйственная биология. – 1998. – №6. – С. 3-17.
3. Кальницкий Б.Д. Современная тенденция развития биологических основ нормирования питания сельскохозяйственных животных / Б.Д. Кальницкий, Г.Г. Черепанов // Сельскохозяйственная биология. – 2004 – №2. – С. 3-13.
4. Лосева Є.О. Фізіологічний стан організму курей-несучок другої фази продуктивності на тлі дії біологічно активних речовин гумінової природи / Є.О.Лосева //Автореф. дис. канд. вет. наук. – К., 2008. – 20 с.
5. Ніщеменко М.П. Активність деяких ферментів органів травлення курок за згодовування мікорму / М.П. Ніщеменко //Наук. вісник Львівської державної академії ветеринарної медицини ім. С.З. Гжицького. – Львів, 2003. – Т.5. – №2. – С. 86-91.
6. Ніщеменко М.П. Активність α-амілази крові та органів травлення курок-несучок за згодовування кормової добавки мікорм / М.П. Ніщеменко, М.М. Саморай // Ветеринарна медицина. Міжвід. тематич. наук. збірник. – Харків, 2003. – Т. 82. – С. 427-429.
7. Резниченко Л.В. Об эффективности использования новой кормовой добавки протеофит при выращивании цыплят-бройлеров / Л.В. Резниченко // Сельскохозяйственная биология. – 2003. – №6. – С. 44-48.
8. Свеженцов А.І. Нетрадиційні способи підготовки кормів та їх використання / А.І. Свеженцов, О.О. Ренсевич. – К.: Урожай, 1990. – 156 с.
9. Фесинин В.И. Биотехнологический прогресс в питании птицы и некоторые практические аспекты / В.И. Фесинин //Сельскохозяйственная биология. – 1997. – №2. – С. 112-121.
10. Fafouroux A. Amino acids regulation of gene expression / Fafouroux A., Bruhal A., Josse C // Biochem. J. – 2000. – V. 351. P. 61-64.
11. Jensen Z.F. Biotechnology and Poultry nutrition / Z.F. Jensen //Proc. XX World's Poultry Congr. – New Delhi. 1998. – V. 1. – P. 305-311.
12. Jose D.G. Absence of enhancing antibody in cell-mediated immunity to tumor homografs in protein deficient rats / D.G. Jose, A.J. Good //Nature. – 1971. – V.231. – P. 1-12.
13. Ионов И.А. Критерии и методы контроля метаболизма в организме животных и птиц / И.А. Ионов, С.О. Шаповалов, Е.В. Руденко, М.Н. Долгая, А.В. Охтырская, Ю.А. Зозуля, Т.Е. Комисова, И.А. Костюк. – Харьков: Институт животноводства НААНУ, 2011. – 376 с.

Переваримость питательных веществ и ее особенности у кур-несушек при скармливании микорма

М.П. Нищеменко, В.И. Карповский, М.М. Саморай, Т.Б. Прокопишина, О.А. Порошинская, И.В. Лычковская, Ю.М. Харитоненко

Поданы результаты исследований возможности эффективного использования микорма как добавки до рациона курей-несушек. Установлено оптимальную дозу микорма, которая улучшает переваримость питательных веществ у несушек.

Ключевые слова: куры-несушки, микорм, протеин, жир, органическое вещество, клетчатка.

Digestability of nutrient substancts and its particularity in chickens under the influenceof micorm.

N. Nischemenko, V. Karpovsky, N. Samoray, T. Prokopishina, O. Poroshinska, I. Lichkovska, J. Kharitonenko

The possibility of effective using of Mikorm in feeding hens is substantiated. The optimum dose of mikorm that improves digestion of nutrients in hens is determined.

Key words: laying hens, Mikorm, protein, organic substance, fat, cellos.

УДК 619:611.018:616-001.5/086.840

ПРІЛІПКО О.В., канд. вет. наук

Національний університет біоресурсів і природокористування України

КЛІНІЧНІ ОЗНАКИ, ДІАГНОСТИКА ТА МЕТОДИ ОПЕРАТИВНОГО ВТРУЧАННЯ У РАЗІ ПЕРЕЛОМІВ КІСТОК ВЕРХНЬОЇ І НИЖНЬОЇ ЩЕЛЕПИ У СОБАК ТА КОТІВ

У статті на основі власних досліджень та літературних джерел висвітлено етіопатогенез, детально описані клінічні ознаки та методи оперативного втручання у разі переломів кісток верхньої і нижньої щелепи у собак та котів. Встановлено, що за переломів нижньої щелепи доцільним є застосування методик внутрішньокісткового (інтрамедулярного) та надкісткового (екстракортикального) остеосинтезу.

Ключові слова: собака, кіт, кістка, перелом, остеосинтез.

Постановка проблеми. Переломи кісток у свійських та сільсько-господарських тварин зустрічаються досить часто і є одним з найважчих видів травматизму. Найчастіше зустрічаються переломи трубчастих кісток – стегнової, гомілкової, кісток передпліччя, і переломи пластинчастих кісток – голови та тазу [1].

Мета дослідження – дослідити характер переломів кісток верхньої та нижньої щелепи, клінічні ознаки та висвітлити основні методики остеосинтезу.

Матеріалом досліджень були собаки та коти різних порід та вікових груп.

Методи досліджень: клінічний, рентгенологічний та оперативний.

Результати досліджень та їх обговорення. Клінічний огляд травмованих тварин проводили, використовуючи анамнестичні дані (зі слів власників тварин), власні результати огляду та пальпації травмованих ділянок, а також результати рентгенологічного дослідження зламаних кісток. Кожний перелом пластинчастих кісток, залежно від травмованої ділянки тіла, характеризувався певними особливостями клінічного перебігу.

У разі переломів верхньощелепної кістки (така травма спостерігалась у переважній більшості у котів, рис. 1) спостерігали кровотечу з носової та ротової порожнин, загальне пригнічення тварин, шоковий стан (за свіжих переломів).

Рис. 1. **Рана м'яких тканин внаслідок тріщини твердого піднебіння у кота.**

За детального огляду та пальпації твердого піднебіння виявляли рану з більшим чи меншим ступенем зяяння та розходженням кісток. Переломи кісток нижньої щелепи були практично завжди відкритими. Оскільки господарі тварин зверталися до лікарів вже через певний час після травми (в шоковому стані тварина могла втекти на декілька діб), такі переломи ускладнювались інфекцією. Під час огляду ротової порожнини спостерігали зміщення відламків нижньої щелепи (зсув зубного ряду), виділення гнійного ексудату з неприємним (іхорозним) запахом, слинотечу, зміщення та відвисання щелепи, зламані зуби та травмовану слизову ротової порожнини. Сильний больовий синдром не давав тварині приймати корм та воду. Остаточний діагноз встановлювали завдяки рентгенівським знімкам (рис. 2).

Методики остеосинтезу у разі переломів кісток нижньої щелепи. Перша допомога за нижньощелепних переломів – це якнайшвидше імобілізувати відламки. Досягалась імобілізація за допомогою застосування намордника або широкої стрічки, зав'язаної нещільно, щоб не змістити відламки. Намордник може використовуватися як консервативний метод лікування за тріщини та надлому гілок нижньої щелепи. Його знімають лише під час їжі (вона має бути рідкою мінімум три тижні). У разі повних переломів кісток нижньої щелепи застосовували остеосинтез [2].

Рис. 2**. Перелом лівої гілки нижньої щелепи у кота (рентгенограма).**

Для *екстракортикального остеосинтезу* використовувались металеві пластини із просвердленими в них отворами. Правильне застосування металевої пластини повинно забезпечувати оптимальну стабільність ділянки перелому та міцність з'єднання відламків. Нині існує багато різноманітних пластин для застосування у ветеринарній ортопедії. За репозиції відламків необхідно встановити принаймні два гвинти з обох боків від ділянки перелому, якщо пластина використовується як нейтралізаційна, але бажано встановити по три гвинти. Розмір пластини визначається розміром кістки. Довжина гвинтів, що використовуються для фіксації пластини, не повинна перевищувати третини ширини кістки, а розмір цих гвинтів, у свою чергу, визначає розмір застосованої пластини.

Пластину точно моделювали за формою кістки. Отвори мають проникати через обидва компактні шари кістки. Після просвердлювання отворів у всіх шарах кістки робили різьбу мітчиком.

Гвинти вкручували за допомогою викрутки або торцевого ключа. Після встановлення першого гвинта отвір для наступного гвинта свердлили з іншого боку від ділянки перелому і в нього вкручували гвинт відповідного розміру. Гвинти, що залишилися, вставляли далі від ділянки перелому (рис. 3).

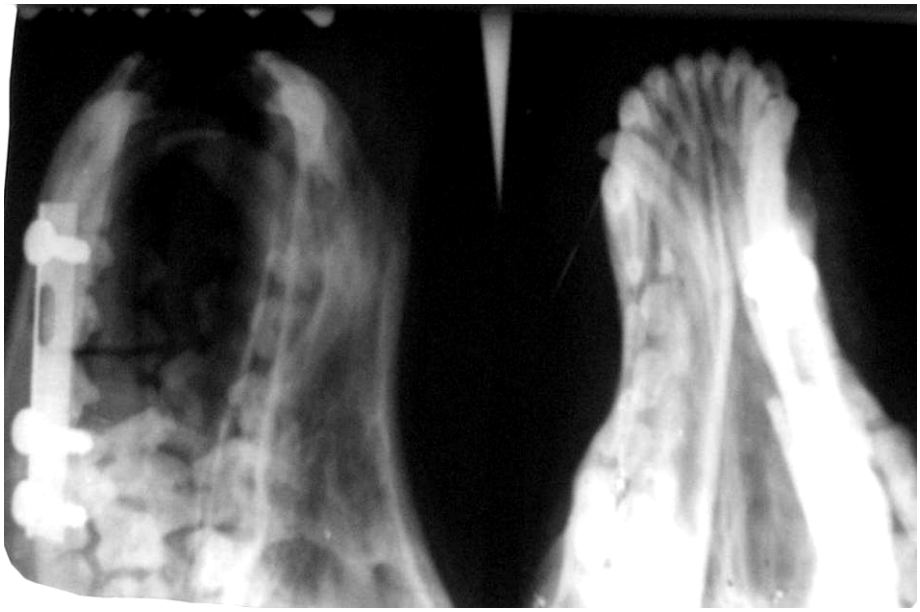

Рис. 3. **Остеосинтез за допомогою пластини та шурупів у разі перелому гілки нижньої щелепи у собаки (рентгенограма).**

Для *інтрамедулярного остеосинтезу* застосовували забезпечені різьбленням або без нього штифти Штайнмана, Елліса, Імекса або шпиці Кіршнера [3]. Вибраний розмір фіксаційної шпиці або штифта залежав від діаметру кісток тварин. Загальне правило полягало в тому, що діаметр шпиці не повинен перевищувати однієї третини ширини кістки, в яку його поміщають, інакше могли з'явитися переломи за типом напруги.

У процесі лікування нижньощелепних (або нестабільних верхньощелепних) переломів найбільш важливим було відновлення правильного зубного прикусу та профілактування остеомієліту. Фіксаційні шпиці були занурені у фрагменти зламаної кістки, але так, щоб уникнути їх потрапляння в корені зубів та альвеолярні нерви. Розмір шпиці змінювався відповідно до розміру фрагментів кісток (рис. 4–6).

Рис. 4. **Перелом лівої гілки нижньої щелепи у собаки до операції (загальний вигляд).**

Рис. 5. **Загальний вигляд лівої гілки нижньої щелепи у цієї ж собаки після операції (інтрамедулярний остеосинтез).**

Переваги шпиць Киршнера: низька ціна, легкість встановлення з мінімальним оголенням ділянки зламу та відсутність негативного впливу на зону зрощення перелому. Недоліки застосування шпиць Кіршнера полягають в тому, що їх необхідно своєчасно видаляти через тенденцію до мігрування в кістковій тканині та через наявність гострих кінців, які спричинюють травму м'яких тканин.

Рис. 6. **Інтрамедулярний остеосинтез у разі перелому гілки нижньої щелепи у собаки (рентгенограма).**

Остеосинтез у разі розходження симфізу верхньої та нижньої щелепи. Фіксація ділянки симфізу у котів та собак досягалась за допомогою серкляжного дроту, що стягував гілки через просвердлені отвори у верхній щелепі, або дроту, розміщеного навколо симфізу та закріпленого поза іклами. Перед операцією знеболювали новокаїном м'які тканини та слизову оболонку біля симфізу. Дріт пропускали під м'якими тканинами так, щоб він проходив на близькій відстані від кістки. Голкою із закріпленим дротом прошивали слизову оболонку біля симфізу (вуздечку), потім з двох сторін дріт фіксували навколо іклів; закручували його поступово, притискаючи одну до одної половинки щелепи. Спиралеподібно закручені вільні кінці дроту загинали так, щоб тварина не відчувала дискомфорту та не травмувала язик і губи. Видаляли дріт через 21–25 діб.

У післяопераційний період всім тваринам призначали антибіотики цефалоспоринового ряду у терапевтичних дозах (цефазолін, цефтріаксон, цефабіт, клафоран і т.д.) або лінкоміцину гідрохлорид, який реадсорбується кістковою тканиною. Застосовували санацію ротової порожнини антисептичними та лікувальними розчинами (етакридин-лактат, ротокан, гівалекс, розчин калію перманганату 1:1000, метрогіл-дента) до та після приймання корму. Тварини отримували тільки рідку та напіврідку їжу впродовж місяця. Фіксаційні матеріали видаляли через 25–30 діб.

Висновки та перспективи подальших досліджень. 1. Найбільш типовими зонами перелому нижньощелепної кістки у собак є її різцева та корінна частини, а у котів – ділянка симфізу та різцева частина.

2. У переважній більшості переломи верхньої та особливо нижньої щелепи є відкритими, тому досить часто ускладнюються інфекцією, що призводить до виникнення остеомієліту.

3. За переломів нижньої щелепи доцільним є застосування методик внутрішньокісткового (інтрамедулярного) та надкісткового (екстракорти-кального) остеосинтезу.

4. У разі розходження симфізу верхньої та нижньої щелепи найбільш ефективним методом лікування є остеосинтез із використанням серкляжного дроту.

Вважаємо, що перспективним напрямом подальших досліджень є удосконалення методів фіксації відламків кісток та прискорення формування кісткової мозолі.

СПИСОК ЛІТЕРАТУРИ

1. Іздепський В.Й., Ільніцький М.Г., Рубленко М.В. Оперативні методи лікування трубчастих кісток у тварин: Метод. рекомендації для студентів фак-ту вет.медицини та слухачів Ін-ту післядипломного навчання. – Біла Церква, 1996. – 13 с.
2. Курсанов К. П. Аппарат и способы внешней спице-стержневой фиксации таза мелких домашних животных / К. П. Курсанов, Н. М. Мельников, И. А. Мельнищикова // Ветеринар. – 2001. – №3. – С. 26–28.
3. R.Z. Le Geros Monographs in Oral Science (ed.: H.M. Myers), Karger A.G.edition (Basel, 1991),Vol.15. – P. 145–158.

Клинические признаки, диагностика и методы оперативного вмешательства при переломах костей верхней и нижней челюсти у собак и котов

О.В. Прилипко

В статье на основе собственных исследований и литературных источников показан этиопатогенез, детально описаны клинические признаки и методы оперативного вмешательства при переломах костей верхней и нижней челюсти у собак и котов.

Ключевые слова: собака, кот, кость, перелом, остеосинтез.

The clinical signs, diagnostics and methods of operative interference at breaks of bones of overhead and lower jaw for dogs and cats

O. Prilipko

In the article on the basis of own researches and literatury sources etiopatogenesis is represented, clinical signs and methods of operative interference are carefully described at the breaks of bones of overhead and lower jaw for dogs and cats.

Keywords: dog, cat, bone, breaks, osteosintesis.

УДК 619:617.2:612.115:612.392.2:636.2.7

РУБЛЕНКО М.В., д-р вет. наук, академік НААН України
ШАГАНЕНКО В.С., аспірант
Білоцерківський національний аграрний університет

КЛІНІКО-ПАТОГЕНЕТИЧНІ КРИТЕРІЇ КОРЕКЦІЇ РІВНЯ ОКСИДУ АЗОТУ В ТВАРИН

Досліджено рівень оксиду азоту у клінічно здорових собак, свиней, корів. Встановлені зміни рівня оксиду азоту за різних нозологічних форм хірургічної патології у собак, гриж черевної стінки у свиней та за ортопедичної патології у корів. Встановлено взаємозв'язок між рівнем оксиду азоту та активністю фібринолітичної системи. Визначено особливості впливу рівня оксиду азоту на індуковану агрегацію тромбоцитів у разі використання як індуктора АДФ.

Ключові слова: оксид азоту, агрегація тромбоцитів, фібриноліз, фібриноген.

Постановка проблеми. В останні десятиріччя, незважаючи на істотні успіхи ветеринарної науки та озброєння сучасної ветеринарної практики сучасними антибактеріальними засобами і високоспецифічними імунобіологічними препаратами, істотно змінюється нозологія захворювань тварин. Це зумовлено рядом факторів, до яких належать: висока продуктивність, еколого-технологічні чинники, зміна біологічних властивостей та стійкості мікроорганізмів тощо.

Так, для ВРХ характерним є захворювання травного каналу (гіпотонія, атонія передшлунків, тимпанія рубця, зміщення сичуга), хвороби репродуктивної системи (ендометрит, субінволюція матки, персистентне жовте тіло), запальні процеси молочної залози та хвороби, пов'язані із порушенням обміну речовин (гіповітамінози, кетоз, макро- та мікроелементози) [22]. Причому для високопродуктивних корів притаманною є поліморбідність внутрішньої патології та її асоціативний зв'язок з ортопедичною патологією [26]. Хірургічна патологія у ВРХ складає до 50% від усього загалу захворювань та представлена хворобами кінцівок, травмами, переломами [16, 20].

Для галузі свинарства, за використання сучасних технологій вирощування, поряд із захворюваннями вірусного та бактеріального характеру, значний відсоток займає хірургічна патологія, що становить 55-80% від загалу незаразних внутрішніх хвороб. Найбільш поширеними є травми, грижі, крипторхізм [19, 24].

Поступово все більший обсяг ветеринарної допомоги припадає на дрібних домашніх тварин. Хірургічна патологія у собак і кішок є досить різноманітною, питома вага якої за останні роки значно збільшилася. При цьому травматизм складає близько 45,7% у структурі хірургічних хвороб, серед яких переломи кісток – 50, рани – 33, суглобова патологія – 6,9% [4, 7]. Інфекційні ж захворювання через наявність ефективних вакцин мають поодинокий характер, але значно поширеним є порушення метаболізму та різноманітні дегенеративні процеси опорно-рухового апарату [21].