з збільшення косої довжини тулуба на 13,64% , обхвату живота 5,84%, ширини грудей на 7,33%, глибини грудей на 5,24% по відношенню з попереднім віком. У 22-добових спостерігається значне зростання глибини грудей на 21,10%, ширини грудей на 20,61% і збільшення параметрів обхвату живота на 10,00%, що пов'язано з віковим збільшення в розмірі внутрішніх органів і підвищення їх функціональної активності і асинхронною динамікою маси печінки.

Ключові слова: ягнята, новонароджений період, параметри статей, абсолютна маса печінки, жива маса.

body length increase by 13,64%, abdominal girth 5,84% , the width of 7,33% of breast , breast depth by 5,24% as compared with the previous age. In 22-day there is a significant increase in the depth of the chest at 21,10%, the width of the chest by 20,61% and an increase in abdominal girth parameters to 10,00 %, which is age-related increase in the size of internal organs , improving their functional activity and asynchronous dynamics liver mass.

Key words: lambs, newborn period, article options, absolute liver weight, live weight.

УДК 639.217:611-018.6/.62

ОСОБЛИВОСТІ ГІСТОСТРУКТУРИ М'ЯЗОВОЇ ТКАНИНИ ЛАТЕРАЛЬНИХ М'ЯЗІВ ОСЕТРА РОСІЙСЬКОГО

Слюсаренко А.О., к.вет.н.
Білоцерківський національний аграрний університет, м. Біла Церква

Досліджена гістологічна будова латеральних м'язів дволіток осетра російського.

Встановлено, що поверхневий латеральний м'яз осетра російського розташовувався у вигляді тяжу, на рівні бічної перегородки утворював трикутне розширення і мав виражену межу із глибоким латеральним м'язом. Структура його характеризувалася формуванням пучків м'язових волокон I, II та III порядків, а глибокого латерального м'язу – лише пучків I порядку. Жирову тканину відмічали окремими ділянками на межі з перимізієм. Сарколема м'язових волокон глибокого латерального м'язу мала вигини, які можуть бути характерними для відщеплення дочірніх м'язових волокон від материнських.

Ключові слова: *осетр, поверхневий латеральний м'яз, глибокий латеральний м'яз, м'язова тканина, м'язові волокна, міомери, міосепти.*

Актуальність теми. Осетрові мають велике промислове значення, оскільки їх м'ясо та ікра характеризуються високою харчовою та біологічною цінністю. Вони відносяться до жирних видів і в середньому містять від 6 до 20 % жиру [1, 2]. Їх широко використовують у промисловій переробці, виго-

товляючи кулінарну та продукцію гарячого і холодного копчення, ікру. Крім цього з шкіри осетрових риб виготовляють різні шкіряні вироби [3].

У процесі виробництва харчових продуктів застосовуються технологічні процеси, які потребують знання будови м'язової тканини риб. Відомостей щодо особливостей гістологічної структури м'язової тканини осетрових риб у доступній вітчизняній літературі не висвітлено, тому **метою** нашої роботи було дослідити особливості гістоструктури м'язової тканини латеральних м'язів осетра російського.

Матеріал і методи. Матеріалом для гістологічного дослідження була поперечно-посмугована м'язова тканина осетра російського (*Acipencer guldenstadti*). Шматочки м'язової тканини розміром 1 см^3 відбирали від щойно-виловленої риби на рівні бічної лінії.

Фіксацію м'язової тканини проводили у 10 % розчині нейтрального формаліну при кімнатній температурі протягом 24 годин. Після фіксації матеріал промивали проточною водою протягом 24 годин, зневоднювали у спиртах зростаючої концентрації. Дослідний матеріал заливали у целоїдин для ущільнення. Зрізи, товщиною 5–10 мкм, виготовляли на санному мікротомі і фарбували за методом Ван-Гізон згідно гістологічних посібників [4, 5].

Морфометрію тканин проводили за допомогою мікроскопу Біолам Р5У4.2 та мікрометра окулярного МОВ-1-16^x. Мікрофотографування гістологічних препаратів виконували за допомогою відеокамери CCD COM PLUGUE USB-2. Статистична обробка отриманих результатів здійснювалась за стандартними методиками [6, 7], а також з використанням комп'ютерної програми Microsoft Excel.

Результати дослідження. При дослідженні поверхневого латерального м'язу (ПЛМ) осетра російського було встановлено, що його м'язова тканина розташовувалася тонким шаром під шкірою. На поздовжніх зрізах м'язової тканини було відмічено, що міомери досліджуваного м'язу тонкі, видовжені, чітко відмежовані один від одного та від глибокого латерального м'язу (ГЛМ).

Міосепти представлені відносно широкими прошарками. Пучки колагенових волокон, що проходили від гіподерми через ПЛМ і далі у ГЛМ мали прямі щільно розташовані волокна. Від таких сполучнотканинних пучків по обидві сторони також відходили пучки колагенових волокон, які доходили до міомерів ПЛМ і мали звивистий вигляд та нещільне розташування. Між такими пучками виявляли ядра фіброцитів та поодинокі колагенові волокна.

На поперечних зрізах м'язової тканини ПЛМ спостерігали відносно широкі прошарки сполучної тканини, які поділяли м'язову тканину на пучки м'язових волокон II порядку. Ці пучки, в свою чергу, поділялися на чітко виражені пучки м'язових волокон I порядку. На рівні бічної перегородки відмічали поділ м'язової тканини на пучки м'язових волокон I, II та III порядків. Перимізій навколо таких пучків був представлений пухкою сполучною тканиною, в якій містилися колагенові волокна, ядра фіброцитів витягнутої та овальної форм.

М'язові волокна, на поперечному зрізі, округлої, овальної, овально-витягнутої форм розташовувалися щільно одне біля одного. Вони мали чітко виражену сарколему. Саркоплазма проглядалася між міофібрилами, які локалізувалися по всій площі волокна. Ядра округлої та овальної форм розташовувалися на периферії. Їх каріоплазма містила велику кількість ядерного хроматину. У окремих ядрах виявляли центрально розташовані ядерця.

За результатами морфометричних досліджень м'язової тканини ПЛМ осетра російського було встановлено, що середній діаметр м'язових волокон становив 49,54±0,40 мкм, середня ширина міомерів – 456,40±19,99 мкм та середня ширина міосепт – 336,46±19,61 мкм відповідно (табл. 1).

Таблиця 1

Середні величини м'язової тканини ПЛМ осетра російського

Показник	Середній діаметр м'язових волокон, мкм (n=150)	Ширина міомерів, мкм (n=30)	Ширина міосепт, мкм (n=30)
Min–Max	36,6–62,4	252,0–644,0	182,0–630,0
M±m	49,54±0,40	456,40±19,99	336,46±19,61
σ	4,94	109,47	107,41
C_v	9,96	23,98	31,92

Згідно наших даних за показником коефіцієнта варіації найбільш різноманітною ознакою була середня ширина міосепт 31,92 %, а найменш різноманітною – середній діаметр м'язового волокна – 9,96 %.

При дослідженні глибокого латерального м'язу осетра російського відмітили, що його тканина поділялася на окремі міомери, які на поперечних зрізах м'язової тканини досліджуваного м'язу мали вигляд концентрично розташованих напівкіл та кіл. Міомери розділені міосептами, які представлені пучками щільно розташованих колагенових волокон. У окремих ділянках відмічали розшарування пучків колагенових волокон. Міомери ГЛМ на всьому протязі поділялися на пучки м'язових волокон I порядку.

М'язові волокна, за поперечного зрізу, округлої, овальної, трикутної, кутастої форм розташовувалися не щільно. Сарколема їх, у більшості м'язових волокон, мала вигини, які можуть бути характерними для відщеплення дочірніх м'язових волокон від материнських (рис.).

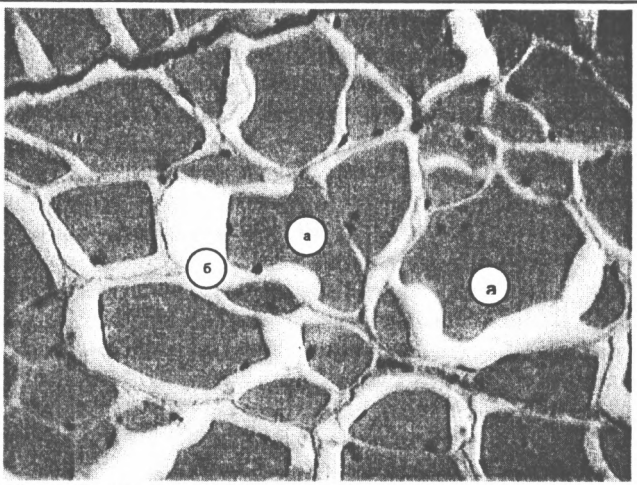

Рис. М'язові волокна ГЛМ осетра російського (Ван-Гізон. х 400): а – м'язові волокна, що діляться; б – ендомізій

Ядра, які розташовувалися на периферії м'язових волокон мали округлу та овальну форми. Відмічали м'язові волокна, які окрім периферично розташованих ядер містили ядра між міофібрилами по центру волокна. Була відмічена велика кількість дрібних м'язових волокон. У глибше розташованих ділянках ГЛМ спостерігали волокна великих діаметрів.

При проведенні морфометричних досліджень структур м'язової тканини ГЛМ осетра російського було встановлено, що діаметр м'язових волокон становив 67,12±1,43 мкм, величин ширини міомерів та міосепт – 582,87±13,25 і 75,24±4,24 мкм відповідно (табл. 2).

Таблиця 2

Показники морфометрії м'язової тканини ГЛМ осетра російського

Показник	Діаметр м'язових волокон, мкм (n=150)	Ширина міомерів, мкм (n=30)	Ширина міосепт, мкм (n=30)
Min–Max	31,2–115,8	448,0–728,0	44,4–129,6
M±m	67,12±1,43	582,87±13,25	75,24±4,24
σ	17,47	72,56	23,25
C_v	26,02	12,45	30,89

Як видно із таблиці 2 найбільший коефіцієнт варіації мав показник середньої ширини міосепт – 30,89 %, а найменший 12,45 % – середньої ширини міомерів ГЛМ.

Висновки: поверхневий латеральний м'яз у осетра російського розташовувався у вигляді тяжу, на рівні бічної перегородки утворював трикутне розширення і мав виражену межу із глибоким латеральним м'язом. Структура його характеризувалася формуванням пучків м'язових волокон I, II та III

порядків, а глибокого латерального м'язу – лише пучків I порядку. Жирову тканину відмічали окремими ділянками на межі з перимізієм. Сарколема м'язових волокон глибокого латерального м'язу мала вигини, які можуть бути характерними для відщеплення дочірніх м'язових волокон від материнських.

Список використаних джерел

1. Уинтон Ф.У. Производство продуктов питания из океанических ресурсов / Ф.У. Уинтон, Т.Б. Лосон. – М.: ВО «Агропромиздат», 1989. – Т.1.– 350 с.

2. Маслова Г.В. Реология рыбы и рыбных продуктов / Г.В. Маслова, А.М. Маслов. – М.: «Легкая и пищевая промышленность», 1984. – 216 с.

3. Киладзе А.Б. Технологические свойства шкур русского осетра как перспективного кожевенного сырья / А.Б. Киладзе // Рыбное хозяйство. – 2007. – №1. – С. 104-107.

4. Лилли Р. Патогистологическая техника и практическая гистохимия / Р. Лилли. – М.: Мир, 1969. – 624 с.

5. Горальський Л.П. Основи гістологічної техніки і морфофункціональні методи досліджень у нормі та при патології : навчальний посібник / Л. Горальський, В. Хомич, О. Кононський. – Житомир: Полісся, 2005. – 288 с. – Бібліогр. с. 275–276.

6. Автандилов Г.Г. Медицинская морфометрия / Г.Г. Автандилов. – М.: Медицина, 1990. – 380 с.

7. Ойвин И.А. Статистическая обработка результатов экспериментальных исследований / И.А. Ойвин // Патол. физиол. и эксперим. терапия. – 1960. – № 4. – С. 76–78.

Слюсаренко А.А. Особенности гистоструктуры мышечной ткани латеральных мышц осетра русского

Исследовано гистологическое строение латеральных мышц двухлеток осетра русского.

Установлено, что поверхностная латеральная мышца осетра русского располагалась в виде тяжа, на уровне боковой перегородки имела треугольное расширение и хорошо выраженную границу с глубокой латеральной мышцей. Структура его характеризовалась формированием пучков мышечных волокон I, II и III порядков, а в глубокой латеральной мышце – только пучков I порядка. Жировую ткань отмечали отдельными участками на границе с пе-

Sliusarenko A. The features of histostructure of muscular tissue of lateral muscles of russian sturgeon

The histological structure of lateral muscles is bienniols of russian sturgeon was explored.

It is set that the superficial lateral muscle of russian sturgeon was situated in a kind to in the from of strand, at the level of lateral partition has three-cornered expansion and clear border with a deep lateral muscle. The structure of him was characterized by of bunches forming muscle fibres of 1, 2 and 3 orders, and in a deep lateral muscle – only bunches of 1 order. The fatty tissue separate areas on a border with a perimysium

римизием. Сарколемма мышечных волокон глубокой латеральной мышцы имела изгибы, которые могут быть характерными для отщепления дочерних мышечных волокон от материнских.

Ключевые слова: осетр, поверхностная латеральная мышца, глубокая латеральная мышца, мышечная ткань, мышечные волокна, миомеры, миосепты.

were marked. Sarkolemma of muscle fibres of deep lateral muscle had bends which can be characteristic for slabbing of daughters muscle fibres from maternal.

Keywords: russian sturgeon, superficial lateral muscle, deep lateral muscle, muscle tissue, muscle fibre, myomeres, myoseptums.

УДК (619:615.37):636.22/28

ВЛИЯНИЕ ФИТОПРЕПАРАТА «ЭВИНТОН» НА АКТИВНОСТЬ КЛЕТОЧНОГО И ГУМОРАЛЬНОГО ИММУНИТЕТА У ТЕЛЯТ

Собещанская Е.М., аспирант*
ЮФ НУБиП Украины «КАТУ», г. Симферополь*

Исследовали влияние иммуномодулятора «Эвинтон» на активность клеточного и гуморального иммунитета у молодняка 20 суточного возраста крупного рога скота красной молочной породы при специфической профилактике сальмоннелеза. Установлено, что сочетанное введение биопрепаратов приводит к усилению общей бактерицидной активности сыворотки крови и активности фагоцитирующих клеток крови, а также способствует стимулированию гуморального иммунного ответа.

Ключевые слова: *телята, «Эвинтон», клеточный иммунитет, гуморальный иммунитет, сальмонеллез.*

Актуальность проблемы и анализ последних публикаций. В последнее время возрос интерес исследователей и практикующих врачей к проблеме иммуномодуляции. Связано это с тем, что возросла нагрузка на организм животных неблагоприятных факторов: антропогенных, экологических, химических, биологических. И как следствие – существенный рост иммунодефицитных состояний. Общепринято, что развитие многих патологических процессов обусловлено нарушением функций иммунной системы, поэтому в арсенале лечебных средств ветеринарному врачу необходимо иметь препараты, стимулирующие функциональную активность системы иммунитета [6, 5]. Иммуномодуляторы – это различные по происхождению лекарственные средства, оказывающие разнонаправленное действие на систему иммунитета

* Научный руководитель – Кораблёва Т.Р., докт. вет. н. доцент, профессор кафедры микробиологии, эпизоотологии и ВСЭ КАТУ