

УДК 619: 611.728. 3 :636

НОВАК В.П.

БЕВЗ О.С.

МЕЛЬНИЧЕНКО А.П.

olga-bevz@ukr.net

*Білоцерківський національний аграрний університет***ПОРІВНЯЛЬНІ МОРФОФУНКЦІОНАЛЬНІ ТА
ВИДОСПЕЦИФІЧНІ ОСОБЛИВОСТІ ВАСКУЛЯРИЗАЦІЇ
КАПСУЛИ КОЛІННОГО СУГЛОБА ДЕЯКИХ ССАВЦІВ**

Метаболічні, репаративні та пластичні властивості, а також функціональна активність мультиорганного синовіального середовища колінного суглоба органічно та функціонально пов'язані з їх морфологією та кровопостачанням. Метою досліджень було встановити загальнобіологічні та видові особливості структурної організації і васкуляризації капсули колінного суглоба у тварин з різним типом опори, швидкістю локомоції та масою тіла. Використано комплекс морфологічних методів досліджень: анатомічні, гістологічні, нейрогістологічні. Застосовано нейрогістологічний спосіб імпрегнації у власному алгоритмі. Структурну організацію синовіальної та фіброзної оболонки капсули, гістотопографію інтраорганних судин вивчали на 59-ти об'єктах різних груп тварин. Підбір тварин здійснювали за типом спеціалізації кінцівки до субстрату, із врахуванням екології, типів опори, локомоції та швидкості пересування – фалангоходячі тварини – свійський кінь, свійський бик; пальцеходачі тварини – свійський собака та свійський кіт. У результаті комплексного порівняльно-морфологічного дослідження встановлено загальні закономірності структурної організації суглобової капсули, загальнобіологічні та видоспецифічні особливості ангіоархітекtonіки та ангіотопографії. Показані зони найбільш інтенсивної внутрішньоорганної васкуляризації та топографія судинних полів і клубочків суглобової капсули. Зони інтенсивної васкуляризації локалізуються: у свійського бика – в медіальній, дорсальній, латеральній частинах, судинні клубочки – в латеральній; у свійського коня – в усіх частинах капсули, судинні клубочки – в плантарній; у свійського собаки – в медіальній, дорсальній, плантарній частинах, судинні клубочки – в плантарній; у свійського kota спостерігається однотипна ангіоархітекtonіка, судинні поля та клубочки відсутні. Визначена більш насичена ангіоархітекtonіка в капсулі колінного суглоба у фалангоходячих тварин (кінь, велика рогата худоба), ніж у пальцеходачих (собака, кіт), що, можливо, пов'язано із різними типами опори та локомоції.

Ключові слова: судинні поля, судинні клубочки, ангіоархітекtonіка, колінний суглоб, суглобова капсула, свійський кінь, свійський бик, свійський собака, свійський кіт.

doi: 10.33245/2310-4902-2019-149-1-57-65

Постановка проблеми. Проблема діагностики та лікування ушкоджень колінного суглоба до сьогодні повністю не вирішена, але достатньо відомостей про те, що до внутрішніх пошкоджень колінного суглоба належать і пошкодження переднього комплексу синовіальних його утворень [1]. З'ясування закономірностей структурної організації й адаптивної перебудови суглобів великої рухомості, залежно від біомеханічних вимог середовища існування, є актуальною проблемою фундаментальної й клінічної морфології, а також ветеринарної травматології та ортопедії [2]. Кровоносні судини необхідні для багатьох біологічних процесів, у тому числі окостеніння, відновлення тканин після травми, утворення синовіальної рідини, обслуговування синовіальної мембрани і суглобового хряща. Метаболічні, репаративні та пластичні властивості, а також функціональна активність мультиорганного синовіального середовища колінного суглоба органічно та функціонально пов'язані з їх морфологією та кровопостачанням.

Аналіз останніх досліджень і публікацій. Вивчення структурної організації суглобової капсули, джерел її васкуляризації, а також внутрішньоорганної топографії судинних елементів, значною мірою, визначає їх стан у нормі та за патології. Аналіз карти судинних полів та клубочків можливо використовувати за терапевтичних і хірургічних методів лікування колінних суглобів, а також у порівняльному аспекті для контролю як бажаного, так і небажаного ангіогенезу [3]. За порушення чутливої іннервації і місцевого кровообігу утворюються сприятливі умови для розвитку гнійно-запального процесу [4]. Накопичений клінічний досвід та численні експериментальні дослідження вказують на тісний зв'язок та залежність багатьох захворювань опорно-рухового апарату від стану сполучнотканинних елементів локомоторного апарату [5]. Остеоартроз (ОА) є складним процесом захворювання, який стосується всього синовіального суглоба [6, 7]. Розуміння різних регуляторних механізмів, що контролюють ріст кровоносних судин у суглобі, має привести до нових терапевтичних засобів, які вибірково інгібують небажаний

ангіогенез. Ріст кровонесних судин регулюється ендogenousними інгібіторами ангіогенезу і складовими матриксу, а також факторами росту, що виробляються хондроцитами, субхондральною кісткою і синовіальною оболонкою. Дослідження, як на людях, так і на тваринах, підтверджують думку, що інгібування ангіогенезу забезпечить ефективні терапевтичні стратегії для лікування остеоартриту [8]. Ангіогенез необхідний в патогенезі запальних захворювань суглобів, сприяючи проникненню запальних клітин та збільшенню місцевих больових рецепторів [9]. Ангіогенез, утворення нових капілярів з раніше існуючих судин, є одним з найбільш ранніх гістопатологічних результатів при хронічному артриті і є потенційною мішенню для терапевтичного втручання. Ангіогенез і запалення тісно інтегровані процеси за остеоартриту і можуть впливати на прогресування захворювання і біль. Запалення може стимулювати ангіогенез, і ангіогенез може полегшити запалення [10].

Мета дослідження – з'ясувати загальнобіологічні та видові особливості васкуляризації капсули колінного суглоба у тварин з різною швидкістю локомоції, масою тіла і типом опори.

Матеріал і методи дослідження. Дослідження проведені в науково-дослідній лабораторії мікроскопічного аналізу кафедри анатомії та гістології ім. П.О. Ковальського БНАУ згідно із загальнокафедральною тематикою «Експериментально-морфологічне дослідження реактивних та репаративних властивостей сполучнотканинних елементів локомоторного апарату ссавців і птахів, їх сегментальна-, екстра- та інтраорганна іннервація та васкуляризація», номер державної реєстрації 0118U004127. У роботі використано комплекс морфологічних методів досліджень: анатомічні, гістологічні, нейрогістологічні. Структурну організацію синовіальної та фіброзної оболонок капсули, гістотопографію інтраорганних судин вивчали на 43-х об'єктах різних груп тварин. У дослідженнях підбір тварин здійснювали за типом спеціалізації кінцівки до субстрату. Як відомо, в наземних ссавців у процесі еволюційних перетворень з'явилися три основних типи статолокомоторних функцій: стопо-, пальце- та фалангоходячі, що значною мірою визначає також ступінь спеціалізації до виконання локомоторних функцій кінцівки. Ці адаптаційні перетворення супроводжувались відповідними морфологічними і функціональними перебудовами кінцівок в цілому і окремих їх компонентів. Для виконання роботи підбирали тварин з врахуванням екології, типів опори, локомоції та швидкості пересування. Кінь, собака і кішка пересуваються швидким бігом, а велика рогата худоба – кроком. Матеріалом для досліджень слугували наступні види: свійський кінь – *Equus caballus*, свійський бик – *Bostaurus L*, свійський собака – *Canis familiaris* та кіт свійський – *Feliscatus*. Характеристика матеріалу і види досліджень представлені в таблиці 1.

Таблиця 1 – Характеристика матеріалу і види досліджень

№ п/п	Вид тварин	Дослідження		
		макроморфологічні	гістологічні	нейрогістологічні
1	Свійський кінь (<i>Equus caballus</i>), n = 4 тазові кінцівки, 6 колінних суглобів	4	92	105
2	Свійський бик (<i>Bostaurus L</i>), n = 4 тазові кінцівки, 13 колінних суглобів	4	102	117
3	Свійський собака (<i>Canis familiaris</i>), n = 8 тазових кінцівок, 8 колінних суглобів	8	109	128
4	Свійський кіт (<i>Feliscatus</i>), n = 8 тазових кінцівок, 8 колінних суглобів	8	121	158
5	Всього 59 об'єктів	24	424	508

Методами звичайного і тонкого анатомічного препарування було вивчено топографію екстраорганних судин та їх розгалужень в ділянці колінних суглобів. Для гістологічних досліджень капсулу колінного суглоба відпрепарувували згідно з анатомічними частинами суглоба (медіальна, латеральна, дорсальна, плантарна). Перед гістологічними дослідженнями препарати попередньо фіксували у 10–12 % розчині нейтрального формаліну. Структурну організацію синовіальної та фіброзної оболонок капсули, гістотопографію інтраорганних судин вивчали за комплексом гістологічних і нейрогістологічних методів: забарвлення гематоксилін-еозином з диференціюванням, за ван-Гізона, імпрегнація азотнокислим сріблом за методами Більшовського-Грос в модифікації Лаврентьєва, Кампоса [11] та об'єднаним методом у власній модифікації.

Алгоритм цієї модифікації наступний: 1. Промити зрізи у проточній воді, потім у дистильованій. 2. Зрізи покласти в 20 % розчин нітрату срібла на 17–19 годин у темряві. 3. Провести зрізи через 3 стаканчики 1% кислого формаліну, поки не вийде біла хмара. 4. Промокнути зрізи фільтрувальним папером. 5. Розмістити зрізи у свіжеприготованому розчині 20 % аміачного срібла на годинниковому склі (до 20 % розчину нітрату срібла додають 25 % розчин аміаку по краплині до повного розчинення осаду) протягом 1,5–2 хвилин. 6. Провести зрізи у 10 % розчині нейтрального формаліну, де вони миттєво змінюють колір на жовтий і коричневий. 7. Швидко перекинути зрізи в аміачну воду, щоб зупинити імпрегнацію. 8. Промити дистильованою водою. 9. Змонтувати препарати [12]. Целоїдинові зрізи виготовляли на санному мікротомі товщиною 5–10 мкм. Заморожені зрізи виготовляли на селеновому та газовому заморожувальних мікротомах товщиною 25–30 мкм. Для вивчення гістологічних препаратів використовували мікроскоп Axiolar plus (Carl Zeiss). Мікрофотографії зроблені за допомогою камери Canon (окуляр x10, об'єктиви x25/0,50, x40/0,65, 100/0,25), інтегрованою з персональним комп'ютером Axiolar plus (Carl Zeiss). Морфологічні дослідження проводили із суворим дотриманням біоетичних норм, відповідно до Закону України «Про захист тварин від жорстокого поводження» від 28.03.2006 р.

Результати дослідження. Тонке анатомічне препарування та макроскопічне дослідження екстраорганної васкуляризації капсули колінного суглоба фалангоходячих і пальцеходячих показало, що головна судинна магістраль тазової кінцівки – а. femoralis, віддає свої розгалуження з медіальної частини – проксимальна колінна артерія, вена – а. genusproximalis (рис. 1); із плантарної – гілки підколінної артерії, вени – а. poplitea (рис. 2) у поперечному та косому напрямку до поздовжньої осі кінцівки.

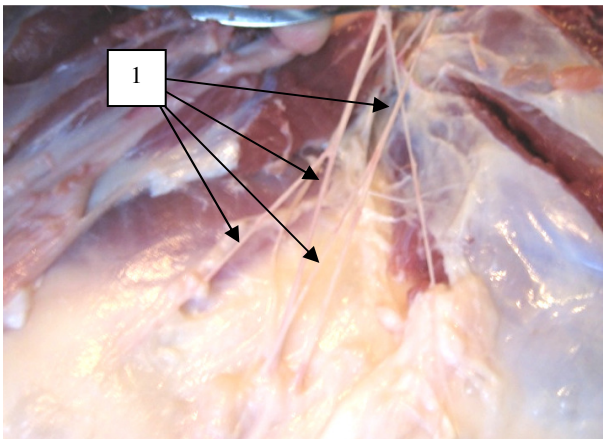


Рис. 1. Колінна проксимальна артерія та вена медіальної ділянки колінного суглоба свійського бика: 1 – їх розгалуження. Макропрепарат.

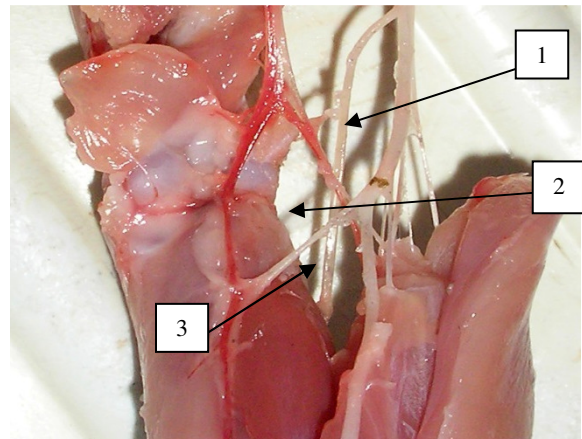


Рис. 2. Плантарна поверхня колінного суглоба свійського kota: 1 – підколінна артерія; 2 – медіальна проксимальна артерія коліна; 3 – середня артерія коліна. Макропрепарат.

Гістологічне дослідження показало, що капсула колінного суглоба у всіх досліджуваних тварин побудована з двох оболонок: внутрішньої – синовіальної і зовнішньої – фіброзної. Синовіальна оболонка утворена двома шарами: зовнішній, який обернений до суглобової порожнини – синовіальний, та внутрішній – який контактує з фіброзною оболонкою – підсиновіальний. На поверхні синовіальної оболонки розташовані синовіальні складки та ворсини (рис. 3). Синовіальні складки є виростами жирової тканини підсиновіального шару, що вкриті синовіальною мембраною. Синовіальні ворсини мають різні розміри, кількість, форми та різноманітний вигляд: широкі, крупні, розгалужені, вузькі, видовжені, листоподібні. Вони є інвагінацією підсиновіального шару в суглобову порожнину, вкриті синовіальною мембраною та мають розвинене власне гемомікроциркуляторне русло. Основні кровеносні судинні магістралі проникають у фіброзну оболонку нерівномірно. Вони розгалужуються на дрібні артерії, артеріоли, вени та венули, утворюючи різні судинні сітки і поля. Судини займають великі площі і розташовані в прошарках пухкої сполучної тканини між зовнішнім та внутрішнім колагено-еластичними шарами фіброзної оболонки (рис. 4).

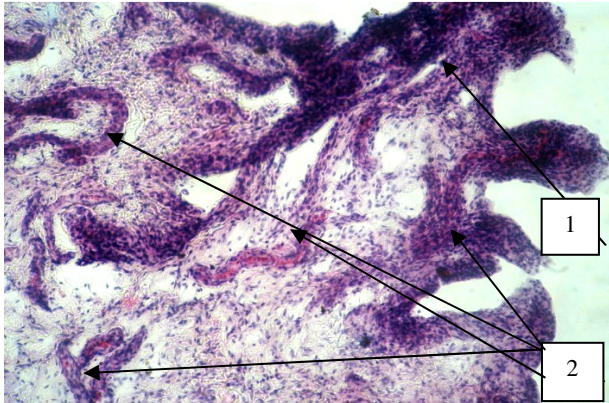


Рис. 3. Синовіальні ворсини латеральної частини капсули колінного суглоба свійського коня:
1 – синовіальні ворсини; 2 – судини.
Гематоксилін-еозин. x100

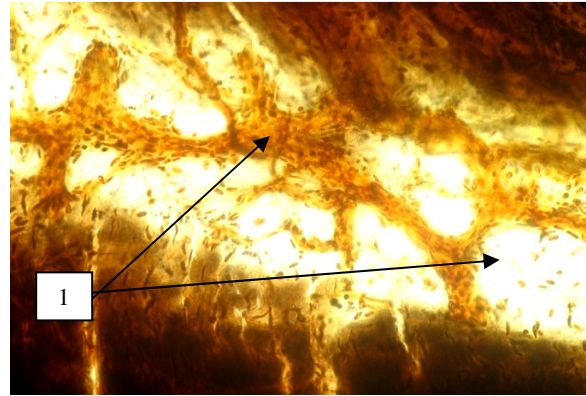


Рис. 4. Судинні анастомози у фібрзній оболонці латеральної частини капсули колінного суглоба свійського кота: 1 – судини в прошарках пухкої сполучної тканини. Імпрегнація сріблом. x250.

Варто відзначити, що у фібрзній оболонці капсули колінного суглоба коня локалізуються найбільш інтенсивні ділянки внутрішньоорганної васкуляризації у вигляді судинних сіток із складною ангіоархітектонікою, ніж у інших досліджених тварин (рис. 5). Далі ці судини проникають в синовіальну оболонку, де розгалужуються на структури гемомікроциркуляторного русла. У підсиновіальному шарі розміщуються артеріоли, які супроводжуються венулами і напрямком їх локалізації є паралельним до синовіальної оболонки, а може бути і косим, і перпендикулярним. Від артеріоли відгалужуються прекапіляри, які направляються до синовіальної оболонки та переходять в тонкі капілярні розгалуження. Доволі часто безпосередньо до синовіального шару підходить артеріола, яка самостійно контактує із синовіоцитами, або підходячи до них, розгалужується на капіляри, що формують судинно-клітинні контакти. Капіляри підсиновіального шару розташовані в різних напрямках: у косому, поперечному і поздовжньому за відношення до синовіоцитів (рис. 6). Інтраорганна ангіоархітектоніка синовіальної мембрани різноманітна. Вони утворюють термінальні капілярні сітки і густі сплетення різних конфігурацій. Капіляри безпосередньо наближаються до синовіоцитів, а також локалізуються між ядрами синовіальних клітин (рис. 7).

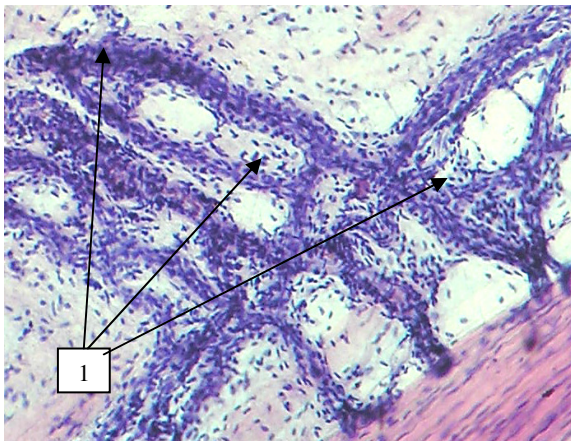


Рис. 5. Судинна сітка підсиновіального шару дорсальної частини капсули колінного суглоба коня: 1 – капілярні розгалуження.
Гематоксилін-еозин. x400.

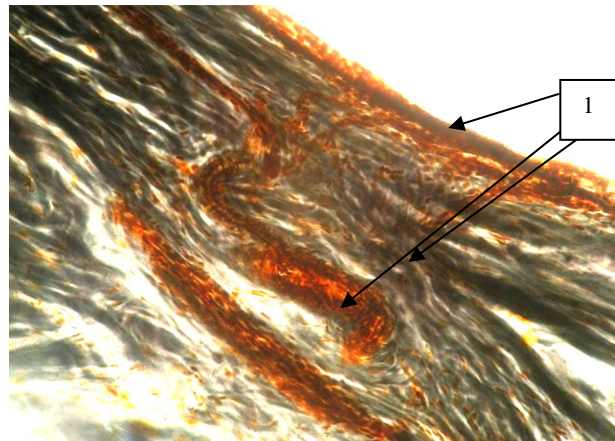


Рис. 6. Структури гемомікроциркуляції синовіальної оболонки дорсальної частини капсули свійського собаки: 1 – артеріола, венула, капіляри.
Імпрегнація сріблом. x250.

У суглобовій капсулі виявлені особливі структури гемомікроциркуляції – судинні клубочки (рис. 8). Судинний клубочок представлений більш широкою приносячою судиною, капілярним розгалуженням, що знаходиться між ними, та більш вузькою виносною судиною. Аналогічні структури були описані в перикарді людини, в міжхребцевих дисках, фасціальних вузлах,

спинному мозку. Порівняльна та видоспецифічна характеристика локалізації судинних полів і клубочків у представників фаланго- і пальцеходячих тварин відображена у таблиці 2.

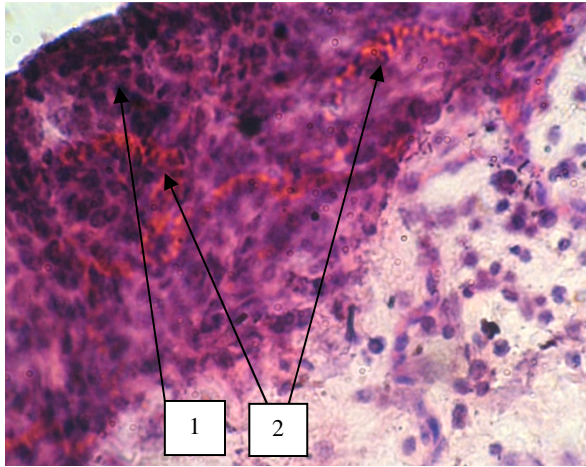


Рис. 7. Контакти капілярів із синовіоцитами медіальної частини капсули свійського бика: 1 – ядра синовіоцитів; 2 – капілярні розгалуження. Гематоксилін-еозин. x1000.

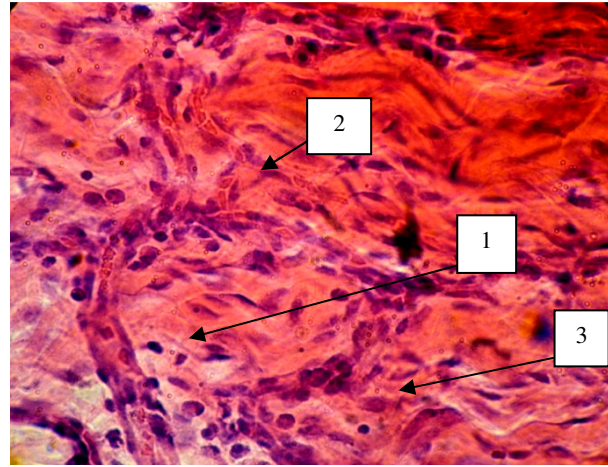


Рис. 8. Судинний клубочок латеральної частини капсули свійського бика: 1 – приносяча судина; 2 – виносна судина; 3 – капілярне розгалуження. Гематоксилін-еозин. x1000.

Таблиця 2 – Гістотопографія інтраорганних судинних та нервових структур в анатомічних частинах капсули колінного суглоба

Вид тварини	Анатомічна частина капсули	
	судинні поля	судинні клубочки
Свійський кінь	усі частини	плантарна
Свійський бик	медіальна дорсальна латеральна	латеральна
Свійський собака	медіальна дорсальна плантарна	плантарна
Свійський кіт	відсутні	відсутні

Обговорення. За результатами макроморфологічного дослідження екстраорганної васкуляризації капсули колінного суглоба фалангоходячих та пальцеходячих встановлено, що в усіх досліджуваних тварин судинні магістралі безпосередньо занурюються до капсули: з медіальної частини – проксимальна колінна артерія, вена – *a. genusproximalis*; із плантарної – гілки підколінної артерії, вени – *a. poplitea* у поперечному та косому напрямку до поздовжньої осі кінцівки. Таким чином, у представників фаланго- та пальцеходячих тварин найбільш насиченими судинними магістралями є плантарна, дорсомедіальна та дорсальна частини капсули. У всіх чотирьох видів досліджених тварин гістологічно капсула колінного суглоба має загальні закономірності структурної організації. Суглобова капсула складається із зовнішнього фіброзного шару та внутрішньої синовіальної мембрани, яка вистилає усі структури в коліні, та містить значну сітку кровоносних і лімфатичних судин та нервів [13, 14]. Синовіальні складки та ворсини знаходяться у всіх частинах капсули і відрізняються значно вираженим поліморфізмом. Відомо, що синовіальні ворсини здатні до резорбції синовіальної рідини. Можливо, наявність найбільш інтенсивних зон васкуляризації та судинних клубочків у свійського коня пов'язано з наявністю реципрокної системи і особливою здатністю до "замикання" коліна під час тривалого стояння для підтримання нормальної гемодинаміки [15]. Судини синовіальної і фіброзної оболонки з'єднані між собою, тим самим утворюють єдину внутрішньоорганну систему кровообігу суглобової капсули. Загальною ознакою суглобового артеріального постачання є рясні анастомози (з'єднання), для забезпечення кровопостачання суглоба незалежно від його положення [16].

Основна гістотопографія мікроциркуляторних структур тісно пов'язана як з пухкою сполучною тканиною підсиновіального шару, так і з синовіоцитами. Завдяки цьому формуються тісні

судинно-тканинні і судинно-клітинні контакти для здійснення синтезу синовіальної рідини та метаболічних процесів. Синовіальна рідина, крім того, сприяє транспортуванню поживних речовин і відходів, включаючи білки і метаболіти між васкуляризованою синовіальною оболонкою і аваскулярним хрящем [17]. Синовіальна мембрана (шар) складається з тонкого шару клітин – синовіоцитів, з фенотиповими ознаками макрофагів і фібробластів [18] та насичена структурами мікроциркуляції, які нерівномірно розміщені, що співпадає з нашими дослідженнями. Ці клітини та нижче лежача васкуляризована строма утворюють складну структуру, яка є важливим джерелом компонентів синовіальної рідини [19]. Синовіальні фібробласти продукують компоненти синовіальної рідини. Синовіальні макрофаги, зазвичай, заходяться у стані спокою, але активізуються під час запалення [20–22]. У свійських коня, бика та kota, наближаючись до синовіального шару, капіляри занурюються в нього і продовжують розгалужуватися між синовіоцитами. Вони мають звивистий хід, утворюють петлі, дуги, а також формують тісні судинно-клітинні зв'язки. На відміну від інших досліджених тварин, у свійського собаки капіляри підходять до синовіального шару та розміщуються безпосередньо під синовіоцитами, що збігається з дослідженнями [3]. Особливістю інтраорганної васкуляризації капсули колінного суглоба є наявність судинних клубочків у коня, великої рогатої худоби та собаки. Специфічна будова судинних терміналей свідчить про особливості інтраорганного кровообігу, можливо, як додаткових пристосувань для покращення васкуляризації цієї частини капсули [23]. У дослідженнях [24] описуються судинні клубочки у вигляді контакту посткапілярних венул і гілок термінальної артеріоли та їх збиральна венула може формувати анастомози з іншими венулами і артеріолами. Стосовно значних судинних розгалужень, полів та таких структур як судинні клубочки, то їх в капсулі колінного суглоба свійського kota не виявили. Ангіоархітектоніка інтраорганного гемомікроциркуляторного русла є майже однотипною в різних частинах суглобової капсули свійського kota.

Висновки. Зони інтенсивної васкуляризації локалізуються: у коня – в усіх частинах капсули, судинні клубочки – у плантарній; у великої рогатої худоби – в медіальній, дорсальній, латеральній частинах, судинні клубочки – в латеральній; у собаки – в медіальній, дорсальній, плантарній частинах, судинні клубочки – в плантарній; у kota спостерігається однотипна ангіоархітектоніка, судинні поля та клубочки відсутні. Насиченість судинних розгалужень у капсулі колінного суглоба значно переважає у фалангоходячих тварин (кінь, велика рогата худоба), ніж у пальцеходячих (собака, кіт), що, можливо, пов'язано із різними типами опори та локомоції. На перспективу подальших досліджень планується вивчення особливостей васкуляризації структур синовіального середовища у інших видів ссавців пальце- та стопоходячих (кролик, нутрія).

Відомості про дотримання біотичних норм. Дослідження проведені на трупному матеріалі відповідно до Закону України «Про захист тварин від жорстокого поводження від 28.03.2006 р.».

Відомості про конфлікт інтересів. Конфлікт інтересів відсутній.

СПИСОК ЛІТЕРАТУРИ

1. Капитонова М. Ю. Ультроструктурная характеристика синовиальной среды суставов в норме и при некоторых заболеваниях: автореф. дис. ... д-ра мед. наук: 14.03.09. Москва, 1999. 28 с.
2. Торба А. И. Морфофункциональная характеристика компонентов коленного сустава у собак в норме и в условиях хирургической коррекции поврежденных связочного аппарата: экспериментально-морфологическое исследование: автореф. дис. ... д-ра вет. наук: 16.00.02, 16.00.05. Москва, 2003. 35 с.
3. Walsh D.A., Catravas J., Wharton J. Angiotensin converting enzyme in human synovium: increased stromal a binding in rheumatoid arthritis. *Ann. Rheum. Dis.* 2000. no. 59. P. 125–131.
4. Блинова Е.Н. Влияние нарушений периферической иннервации на структурную организацию крупных суставов: (экспериментально-морфологическое исследование): дис... канд. биол. наук: 03.00.11. Киев, 1991. 171 с.
5. Бондаренко М. М. Реактивність сполучних тканин суглобів: автореф. дис. ... д-ра мед. наук: 14.03.09/ Нац. мед. ун-т ім. О.О. Богомольця. Київ, 2004. 36 с.
6. Neogi T. The epidemiology and impact of pain in osteoarthritis. *Osteoarthritis Cartilage.* 2013. Vol. 21(9). P. 1145–1153. Doi: <https://doi.org/10.1016/j.joca.2013.03.018>.
7. Call for standardized definitions of osteoarthritis and risk stratification for clinical trials and clinical use/ V.B. Kraus et al. *Osteoarthritis Cartilage.* 2015. Vol. 23(8). P. 1233–1241. Doi: <https://doi.org/10.1016/j.joca.2015.03.036>.
8. Ashraf S., Walsh D.A. Angiogenesis in osteoarthritis. *Current Opinion in Rheumatology.* 2008. no. 20(5). pp. 573–580.
9. Implications of Angiogenesis Involvement in Arthritis/ I.J. MacDonald et al. *Int J Mol Sci.* 2018. Jul. Vol. 19(7). P. 2012. Doi: <https://doi.org/10.3390/ijms19072012PMCID: PMC6073145PMID: 29996499>
10. McInnes I.B., Schett G. The pathogenesis of rheumatoid arthritis. *N. Engl. J. Med.* 2011. Vol. 365. P. 2205–2219. Doi: <https://doi.org/10.1056/NEJMra1004965>.

11. Меркулов Г.А. Курс патологистологической техники. Ленинград: Медгиз, 1961. 343 с.
12. Новак В.П., Бевз О.С., Мельниченко А.П., Харчишин В.М., Мельниченко Ю.О. Спосіб імпрегнації нітратом срібла заморожених зрізів для виявлення структур периферичної нервової системи: пат. №135108 10.06.2019, Бул. № 11.
13. Synovitis in dogs with stable stifle joints and incipient cranial cruciate ligament rupture: a cross-sectional study/ J.A. Bleedorn et al. *Vet Surg.* 2011. Vol. 40. P. 531–543. Doi: <https://doi.org/10.1111/j.1532-950X.2011.00841.x>
14. Arthroscopic assessment of stifle synovitis in dogs with cranial cruciate ligament rupture/ J.P. Little et al. *PLoS ONE.* 2014. Vol. 9. Doi: <https://doi.org/e97329> 10.1371/journal.pone.0097329
15. Новак В.П., Мельниченко А.П., Бевз О.С. Морфофункціональні особливості сполучнотканинних елементів локомоторного апарату свійських коней. Науковий вісник Луганського НАУ. Серія Ветеринарні науки. Луганськ: Елтон-2, 2012. № 40. С. 134–138.
16. Quinn M. Structures of a synovial joint. October. 2018. URL:<https://teachmeanatomy.info/the-basics/joints-basic/synovial-joint/>
17. Differential protein profiling of synovial fluid from rheumatoid arthritis and osteoarthritis patients using LC–MALDI TOF/TOF/ J. Mateos et al. *J. Proteomics* 2012. Vol. 75. P. 2869–2878.
18. Scanzello C.R., Goldring S.R. The role of synovitis in osteoarthritis pathogenesis. *Bone.* 2012. Vol. 51(2). P. 249–257. Doi: <https://doi.org/10.1016/j.bone.2012.02.012>.
19. Hui A.Y., McCarty W.J., Masuda K., Firestein G.S., Sah R.L. A systems biology approach to synovial joint lubrication in health, injury, and disease. *Wiley Interdiscip. Rev.: Syst. Biol. Med.* 2012. Vol. 4. P. 15–37.
20. Smith M.D. The normal synovium. *Open Rheumatol J.* 2011. Vol. 5. P. 100–106. Doi: <https://doi.org/10.2174/1874312901105010100>.
21. Synovial fluid and synovial membrane mesenchymal stem cells: latest discoveries and therapeutic perspectives/ E.B. de Sousa et al. *Stem Cell Res Ther.* 2014. Vol. 5(5). 112 p. Doi: <https://doi.org/10.1186/scrt501>.
22. Jay G.D., Waller K.A. The biology of Lubricin: near frictionless joint motion. *Matrix Biol.* 2014. Vol. 39. P. 17–24. Doi: <https://doi.org/10.1016/j.matbio.2014.08.008>.
23. Новак В.П., Бевз О.С., Нечипорук Є.В. Порівняльна ангіоархітектоніка капсули колінного і тарсального суглобів свійського бика. Вісник ЖНАЕУ. 2017. Т. 3. № 1 (60). С. 120–124.
24. Петренко В.М. Сетевидная микроциркуляция. М. Берлин: Директ-медиа, 2017. 94 с.

REFERENCES

1. Kapitonova, M. YU. (1999). Ul'trastrukturnaya kharakteristika sinovial'noy sredy sustavov v norme i pri Nekotorykh zabolevaniyakh: avtoref. dis. ... d-ra med. nauk: 14.03.09 [The ultrastructural characteristic of the synovial environment of the joints is normal and in some diseases: abstract of the dissertation of the doctor of medical sciences: 14.03.09.]. Moscow, 28 p.
2. Torba, A. I. (2003). Morfofunktsional'naya kharakteristika komponentov kolennogo sustava u sobak v norme i v usloviyah hirurgicheskoy korektsii povrezhdeniy svyazochnogo apparata: jeksperimental'no-morfologicheskoe issledovanie: avtoref. dis. ... d-ra vet. nauk: 16.00.02, 16.00.05. [Morphological and functional characteristics of the components of the knee joint in dogs are normal and in the conditions of surgical correction of damage to the ligamentous apparatus: experimental-morphological research: abstract of the dissertation of the doctor of veterinary sciences: 16.00.02, 16.00.05.]. Moscow, 35 p.
3. Walsh, D.A., Catravas, J., Wharto, J. (2000). Angiotensin converting enzyrne in human synovium: increased stromal a binding in rheumatoid arthritis. *Ann. Rheum. Dis.* no. 59, pp. 125–131.
4. Blinova, Ye.N. (1991). Vliyaniye narusheniy perifericheskoy innervatsii na strukturnuyu organizatsiyu krupnykh sustavov: (eksperimental'no-morfologicheskoye issledovaniye): dis... kand.biol. nauk: 03.00.11 [The influence of peripheral innervation disorders on the structural organization of large joints: (experimental-morphological study): the dissertation of the candidate of biological sciences: 03.00.11.]. Kyiv, 171 p.
5. Bondarenko, N.M. (2004). Reaktivnist' spoluchnykh tkany suhlobov: avtoref. dys. nazdobutty nauk. stupenyadramed. nauk: 14.03.09 "histolohiya, tsytolohiya, embriolohiya". Nats. med. un-tim. O.O.Bohomol'tsya [Reactivity of connective tissues of joints: abstract. the dissertation of the doctor of medical sciences: 14.03.09 / Bogomolets National Medical University]. Kyiv, 36 p.
6. Neogi, T. (2013). The epidemiology and impact of pain in osteoarthritis. *Osteoarthritis Cartilage.* Vol. 21(9), pp. 1145–1153. Available at:<https://doi.org/10.1016/j.joca.2013.03.018>.
7. Kraus, V.B., Blanco, F.J., Englund, M., Karsdal, M.A., Lohmander, L.S. (2015). Call for standardized definitions of osteoarthritis and risk stratification for clinical trials and clinical use. *Osteoarthritis Cartilage.* Vol. 23(8), pp. 1233–1241. Available at:<https://doi.org/10.1016/j.joca.2015.03.036>.
8. Ashraf, S., Walsh, D.A. (2008). Angiogenesis in osteoarthritis. *Current Opinion in Rheumatology.* no. 20(5), pp. 573–580.
9. MacDonald, I.J., Liu, S.C., Su, C.M., Wang, Y.H., Tsai, C.H., Tang, C.H. (2018). Implications of Angiogenesis Involvement in Arthritis. *Int J Mol Sci.* Jul. Vol. 19(7), 2012 p. Available at:<https://doi.org/10.3390/ijms19072012> PMID: PMC6073145 PMID: 29996499
10. McInnes, I.B., Schett, G. (2011). The pathogenesis of rheumatoid arthritis. *N. Engl. J. Med.* Vol. 365, pp. 2205–2219. Available at:<https://doi.org/10.1056/NEJMr1004965>.
11. Merkulov, G.A. (1961). Kurs patologistologicheskoy tekhniki [The pathological pathology technique]. Leningrad: Medgiz, 343 p.
12. Novak, V.P., Bevs, O.S., Mel'nychenko, A.P., Kharchyshyn, V.M., Mel'nychenko, Yu.O. Sposib impregnatsiyi nitratom sribla zamorozhenykh zriziv dlya vyyavlennya struktur peryferychnoyi nervovoyi systemy: Patent №135108 10.06.2019 byul. № 11 [Sposib impregnatsiyi nitrat sribla frozen zriziv to reveal the structures of the peripheral nervous system: Patent number 135108 06/10/2019, Byul. No. 11].

13. Bleedorn, J.A., Greuel, E.N., Manley, P.A., Schaefer, S.L., Markel, M.D., Holzman, G. (2011). Synovitis in dogs with stable stifle joints and incipient cranial cruciate ligament rupture: a cross-sectional study. *Vet Surg.* Vol. 40, pp. 531–543. Available at: <https://doi.org/10.1111/j.1532-950X.2011.00841.x>
14. Little, J.P., Bleedorn, J.A., Sutherland, B.J., Sullivan, R., Kalscheur, V.L., Ramaker, M.A. (2014). Arthroscopic assessment of stifle synovitis in dogs with cranial cruciate ligament rupture. *PLoS ONE.* Vol. 9. Available at: <https://doi.org/e97329> 10.1371/journal.pone.0097329
15. Novak, V.P., Mel'nychenko, A.P., Bevz, O.S. (2012). Morfofunkcional'ni osoblyvosti spoluchnotkannyh elementiv lokomotornogo aparatu svijs'kyh konej [Morphofunctional features of connective tissue elements of locomotor apparatus of domestic horses]. *Naukovyj visnyk Lugansk'kogo NAU [Scientific herald of Lugansk NAU]. Series Veterinary Science.* Lugansk: Elton-2, no. 40, pp. 134–138.
16. Quinn, M. Structures of a synovial joint. October. 2018. Available at: <https://teachmeanatomy.info/the-basics/joints-basic/synovial-joint/>
17. Mateos, J., Lourido, L., Fernández-Puente, P., Calamia, V., Fernández-López, C., Oreiro, N. (2012). Differential protein profiling of synovial fluid from rheumatoid arthritis and osteoarthritis patients using LC–MALDI TOF/TOF. *J. Proteomics.* Vol. 75, pp. 2869–2878.
18. Scanzello, C.R., Goldring, S.R. (2012). The role of synovitis in osteoarthritis pathogenesis. *Bone.* Vol. 51(2), pp. 249–257. Available at: <https://doi.org/10.1016/j.bone.2012.02.012>
19. Hui, A.Y., McCarty, W.J., Masuda, K., Firestein, G.S., Sah, R.L. (2012). A systems biology approach to synovial joint lubrication in health, injury, and disease. *Wiley Interdiscip. Rev.: Syst. Biol. Med.* Vol. 4, pp. 15–37.
20. Smith, M.D. (2011). The normal synovium. *Open Rheumatol J.* Vol. 5, pp. 100–106. Available at: <https://doi.org/10.2174/1874312901105010100>
21. de Sousa, E.B., Casado, P.L., Moura Neto, V., Duarte, M.E., Aguiar, D.P. (2014). Synovial fluid and synovial membrane mesenchymal stem cells: latest discoveries and therapeutic perspectives. *Stem Cell Res Ther.* Vol. 5(5), 112 p. Available at: <https://doi.org/10.1186/scrt501>
22. Jay, G.D., Waller, K.A. (2014). The biology of Lubricin: near frictionless joint motion. *Matrix Biol.* Vol. 39, pp. 17–24. Available at: <https://doi.org/10.1016/j.matbio.2014.08.008>
23. Novak, V.P., Bevz, O.S., Nechyporuk, Je.V. (2017). Porivnjal'na angioarhitektonika kapsuly kolinnogo i tarsalnogo suglobov svijs'kogo byka [Comparative angioarchitectonics of the capsule of the knee and tarsal joints of the domestic bull]. *Bulletin of ZNAMEU.* Vol. 3, no. 1 (60), pp. 120–124.
24. Petrenko, V.M. (2017). *Setevidnaya mikrotsirkulyatsiya [Net microcirculation].* M. Berlin: Direct Media. 94 p.

Сравнительные морфофункциональные и видоспецифические особенности васкуляризации капсулы коленного сустава некоторых млекопитающих

Новак В.П., Бевз О.С., Мельниченко А.П.

Метаболические, репаративные и пластические свойства, а также функциональная активность мультиорганной синовиальной среды коленного сустава органично и функционально связанные с их морфологией и кровоснабжением. Целью исследований было установить общебиологические и видовые особенности структурной организации и васкуляризации капсулы коленного сустава у животных с разным типом опоры, скоростью локомоции и массой тела. Исползован комплекс морфологических исследований: анатомические, гистологические, нейрогистологические. Применен нейрогистологический способ импрегнации в собственном алгоритме. Структурную организацию синовиальной и фиброзной оболочек капсулы, гистотопографию интраорганных сосудов изучили на 59-ти объектах различных групп животных. Подбор животных осуществляли по типу специализации конечности к субстрату, с учетом экологии, типов опоры, локомоции и скорости передвижения – фалангоходящие животные – домашняя лошадь, домашний бык; пальцеходящие животные – домашняя собака и домашняя кошка. В результате комплексного сравнительно-морфологического исследования установлены общие закономерности структурной организации суставной капсулы, общебиологические и видоспецифические особенности ангиоархитектоники и ангиотопографии. Показаны зоны наиболее интенсивной внутриорганной васкуляризации и топография сосудистых полей и клубочков суставной капсулы. Зоны интенсивной васкуляризации локализуются: у домашнего быка – в медиальной, дорсальной, латеральной частях, сосудистые клубочки – в латеральной; у домашней лошади – во всех частях капсулы, сосудистые клубочки – в плантарной; у домашней собаки – в медиальной, дорсальной, плантарной частях, сосудистые клубочки – в плантарной; у домашнего кота наблюдается однотипная ангиоархитектоника, сосудистые поля и клубочки отсутствуют. Определенная более насыщенная ангиоархитектоника в капсуле коленного сустава у фалангоходящих животных (лошадь, крупный рогатый скот), чем у пальцеходящих (собака, кот), что, возможно, связано с различными типами опоры и локомоции.

Ключевые слова: сосудистые поля, сосудистые клубочки, ангиоархитектоника, коленный сустав, суставная капсула, домашняя лошадь, домашний бык, домашняя собака, домашний кот.

Comparative morphofunctional and species-specific vascularization features of of the knee capsule of some mammals

Novak V., Bevz O., Melnichenko A.

The metabolic, reparative and plastic properties, as well as the functional activity of the multiorgan synovial environment of the knee joint, are organically and functionally related to their morphology and blood supply. The aim of our research was to determine the general biological and specific features of the structural organization and vascularization of the knee joint capsule in animals with different supports, locomotion and body weight. A complex of morphological research methods is used in this work: anatomical, histological, neurohistological. Used neurohistological method of impregnation in its own algorithm. The structural organization of synovial and fibrous capsule, histotopography of intraorganic vessels was

studied on 43 objects of various groups of animals. The selection of animals was carried out according to the type of limb specialization to the substrate. Animals were taking into account the ecology, types of support, the nature of locomotion and the speed of movement – phalanoid animals – a domestic horse, a domestic bull and a finger animal – a domestic dog and a domestic cat. As a result of the complex comparative-morphological study the general patterns of the structural organization of the articular capsule, the general-biological and species-specific features of the angioarchitectonics and angiotopography were established. The zones of the most intense intraorganic vascularization and the topography of the vascular fields and glomeruli of the articular capsule are shown. The zones of intensive vascularization are localized: in the domestic bull – in the medial, dorsal, lateral parts, vascular glomeruli – in the lateral; in the domestic horse – in all parts of the capsule, vascular glomeruli – in the plantar area; in the domestic dog – in the medial, dorsal, plantar parts, vascular glomeruli – in the plantar area; in a domestic cat, the same type of angioarchitectonics is observed, the vascular fields and glomeruli are absent. The more intense angioarchitectonics in the capsule of the knee joint in phalanoid animals (horse, cattle) than in the finger (dog, cat) possibly due to the different nature of the support and type of locomotion, is determined.

Key words: vascular fields, vascular glomeruli, angioarchitectonics, knee joint, joint capsule, domestic horse, domestic bull, domestic dog, domestic cat.

Надійшла 17.04.2019 р.